Untersuchungen

über die

Pigmentierung der Netzhaut.

Von

Dr. Camill Hirsch

fr. I. Assistenten der k. k. Deutschen Universitäts-Augenklinik in Prag.

Mit 9 Abbildungen im Text und 2 Tafeln.

BERLIN 1905

VERLAG VON S. KARGER

KARLSTRASSE 15.

Untersuchungen

über die

Pigmentierung der Netzhaut.

Von

Dr. Camill Hirsch

fr. I. Assistenten der k. k. Deutschen Universitäts-Augenklinik in Prag.

Mit 9 Abbildungen im Text und 2 Tafeln.

BERLIN 1905

VERLAG VON S. KARGER

KARLSTRASSE 15.

Alle Rechte vorbehalten.

Druck von Pass & Garleb, Berlin W. 35

1669643

Vorwort.

Den Anlass zu vorliegenden Untersuchungen gab der anatomische Befund einer partiellen Netzhautpigmentierung an einem durch Kontusion ohne Eröffnung der Augapfelhüllen erblindeten und enukleierten Auge. Die weiterhin an einer Anzahl verschiedenartig verletzter Augen ophthalmoskopisch festgestellte, gleichfalls teilweise Pigmententartung der Netzhaut machte es wünschenswert, alle diese Befunde im Zusammenhange zu publizieren. Dies um so mehr, als der Vergleich dieser klinischen und anatomischen Feststellungen mit den vorliegenden tierexperimentellen Resultaten und das Studium der älteren und neueren Literatur der Pigmentdegeneration der Netzhaut überhaupt, neue Gesichtspunkte ergaben, sowohl hinsichtlich der traumatischen Schädigungen des Pigmentepithels und der sogen. „Aderhautruptur", als auch eine von den heute geltenden abweichende Anschauung über die Pathogenese und Aetiologie der typischen Retinitis pigmentosa.

Der Wunsch und die Pflicht die gewonnenen neuen Anschauungen zu begründen, machte eine möglichst genaue Beschreibung und möglichst anschauliche Darstellung notwendig, und erforderte deshalb auch eine grössere Zahl von Abbildungen. Alle diese Umstände liessen die Arbeit über den Umfang einer Archiv-Publikation herauswachsen und zwangen dieselbe in die Form der vorliegenden Monographie.

Das der Arbeit zugrundeliegende Material ist von mir während meiner klinischen Dienstzeit gesammelt und danke ich für die Erlaubnis zur publizistischen Verwertung desselben meinen jeweiligen klinischen Vorständen Herren

Hofrat Prof. Schnabel in Wien und Professor Czermak in Prag. Letztgenanntem überdies für das warme Interesse zu danken, welches er dieser Publikation während ihres Entstehens zuwandte, ist mir eine angenehme Pflicht, welcher ich an dieser Stelle mit Vergnügen nachkomme.

Die Zeichnungen sind zum grössten Teile von Herrn Kollegen Dr. Bohač und zwar teils nach der Natur, teils nach meinen Skizzen ausgeführt und gebührt demselben hierfür mein Dank.

Prag, Ende Juli 1904.

Der Verfasser.

Allgemeiner Teil.

Jedes mit dem Augenspiegel sichtbare Auftreten von Pigment in der Netzhaut, von der „Körnung", „Chagrinierung" oder „Täfelung" des Augengrundes abgesehen, ist pathologischen Ursprunges. Dieses Pigment kann seiner Herkunft nach sein:

1. Pigment aus der Pigmentepithellage, also das eigene Netzhautpigment,
2. Chorioidealpigment,
3. Hämatogenes Pigment,
4. Siderosis.

Bloss ausnahmsweise gelangt Chorioidealpigment in die Netzhaut bei Gelegenheit von Reparationsvorgängen, welche z. B. durchgreifenden Verletzungen folgen, die beide Membranen, Aderhaut und Netzhaut, betreffen, oder Entzündungsherden, die in die Netzhaut perforierten u. s. f.

Hämatogenes Pigment bleibt zurück 1. nach Blutaustritten in die Netzhaut. In der Regel verschwinden ophthalmoskopisch sichtbare Blutungen, selbst sehr grosse, spurlos, auch nach längerer Dauer ihres Bestandes. Nur äusserst selten sieht man nach massenhaften oder sich häufig wiederholenden Blutungen einzelne Fleckchen hämatogenen, schwarzbraunen Pigmentes zurückbleiben oder es treten, ebenfalls sehr selten, bei massenhaften Extravasaten mit Zertrümmerung von Netzhautgewebe, pigmentierte Narben resp. Bindegewebszüge in der Netzhaut auf; 2. durch Diapedesis bei krankhaft veränderten Gefässwänden, Zerfall der ausgetretenen roten Blutkörperchen und Freiwerden ihres Pigmentes. (Hierher gehören vielleicht auch die Befunde Schweiggers von „selbständiger Pigmententwicklung an den Retinalgefässen", bei welchen der Autor selbst „hyaline Verdickung ihrer Wandungen mit Obliteration der feineren Aeste" fand.

Siderosis ist die von E. v. Hippel[1]) beschriebene

[1]) Graefes Arch. f. Ophth. Bd. 40, Abt. 1, S. 123 ff.

Erscheinung, welcher gefunden hat, dass die Netzhautelemente, besonders das Pigmentepithel und das Stützgewebe, neben anderen ganz bestimmten Zellgruppen die Eigenschaft besitzen, gelöstes Eisen in sich aufzunehmen und in Form von Körnchen anzuhäufen, die aus Eisenoxyd, gebunden an eine organische Substanz, bestehen. Das Eisen kann entweder von einem im Auge verweilenden Fremdkörper stammen (xenogene Siderosis), oder es kann bei reichlichen intraokularen Blutungen aus dem Hämoglobin abgespalten sein (hämatogene Siderosis). Streng genommen stammt das in diesen Fällen in der Netzhaut selbst vorfindliche Pigment aus dem Pigmentepithel und fällt die siderotische Netzhautpigmentierung mit der Frage zusammen, die uns hier ausschliesslich beschäftigen soll: Unter welchen Umständen gelangt das Pigment aus der Pigmentepithellage der Netzhaut in diese selbst?

Wollen wir uns zunächst klar werden über die Ernährungsbedingungen des normalen Pigmentepithels. Durch die grundlegenden und in ihrer Exaktheit geradezu vorbildlichen „Experimentellen Untersuchungen" Wagenmanns an Kaninchen „über den Einfluss der Zirkulation in den Netzhaut- und Aderhautgefässen auf die Ernährung des Auges, insbesondere der Retina und über die Folgen der Sehnervendurchschneidung"[2]) wurde mit einem Schlage Klarheit geschaffen, die zahlreichen Widersprüche in den experimentellen Ergebnissen seiner Vorgänger aufgeklärt und unsere Kenntnisse von der Ernährung der Netzhaut auf eine festgegründete, solide Basis gestellt. Wagenmann sah bei Durchschneidung einer langen hinteren Ciliararterie nach ½ Stunde in dem grössten Teile der zugehörigen Fundushälfte grauweisse Trübung auftreten, die nach 6 Stunden den Höhepunkt erreichte, saturiert weiss wurde. Nach 2 Tagen beginnt sich die Trübung rückzubilden, nach 6 Tagen ist sie verschwunden und in dem nunmehr gelblich verfärbten pathologischen Fundusteile sieht man bereits Pigmentierung, die von da ab rasch zunimmt. Die Netzhautgefässe bleiben normal. Von der 2.—3. Woche an nimmt die Pigmentierung nur langsam zu. In der 3.—4. Woche ist das Bild schärfer, die Pigmentklumpen grenzen sich von dem gelben Augengrunde scharf ab; die Aderhautgefässe sind als helle Bänder sichtbar. Nur dort wo Netzhauttrübung bestand, finden sich die genannten Veränderungen. Gerade die scharfe Abgrenzung vom normalen Augenhintergrunde ist noch im spätesten Stadium sehr auffallend. Die übrige Partie des Augenhintergrundes bleibt dauernd ohne jede Veränderung.

Die mikroskopische Untersuchung lehrte, dass der anfänglichen Trübung seröse Durchtränkung der Retina, Trü-

[2]) Graefes Arch. f. Ophth. Bd. 36, Abt. 4, S. 1—120 (1890).

bung ihrer Elemente und Faltenbildung der Netzhaut zugrunde liegen. Schon in diesem Stadium zeigen die Pigmentepithelzellen, wenn auch noch geringfügige, Veränderungen: teilweise Abhebung von der Unterlage, unregelmässige Form, viele freie Pigmentkörner extrazellulär liegend, vielfach Nekrose der Zellen. Die Degeneration macht rapide Fortschritte. Schon nach 6 Tagen enorme Verdünnung der Retina, Stäbchen und Zapfenschichte fehlt ganz, in dem faserigen Stützgewebe sind Reste der Körnerschichte zu erkennen. Das Pigment findet sich in der degenerierten Retina teils in Gestalt freier Moleküle, teils in Zellen eingeschlossen. Das Pigmentepithel fehlt streckenweise, an anderen Stellen liegen Gruppen von Pigmentepithelzellen beisammen. Diesen Netzhautpartien entsprechend ist die Chorioidea frei von Zirkulation, die Gefässe obliteriert. In den spätesten Stadien finden sich die verschiedensten Grade der Degeneration neben einander. Das Stützgewebe proliferiert. Das Pigmentepithel zeigt an der Grenzschicht deutliche Wucherungen und Formveränderungen der Zellen mannigfacher Art. In der Netzhaut selbst trifft man vielfach Pigment enthaltende Zellen verschiedener Form an. Die Retinalgefässe sind stets gut injiziert und zeigen auch anatomisch keinerlei Veränderung.

Die infolge der künstlich erzeugten Anämie der Chorioidea auftretende Degeneration der Netzhaut schreitet rapid von den äusseren Netzhautschichten nach innen fort. Das Pigmentepithel wird zuerst und am schwersten geschädigt. Dann folgen der Reihe nach und an Intensität der Schädigung abnehmend die übrigen Schichten nach innen zu. Am intaktesten ist die Nervenfaserschichte. Doch findet man auch hier feine Veränderungen, die auf den Zerfall einzelner Fasern hindeuten.

Eine Durchschneidung des Sehnerven allein mit Schonung der Zentral- und Ciliargefässe hatte Schwund der Nervenfasern im bulbären Optikusstumpfe und in der Netzhaut zur Folge; sehr langsam folgt demselben Atrophie der Ganglienzellen. Noch nach 6 Monaten fand Wagenmann solche gut erhalten. Das Verhälten in den späteren Perioden studierte Hertel[3]) durch Wiederholung des eben genannten Versuches an jungen, wachsenden Tieren. Er bestätigt die Funde W.'s und fand weiter: Verlängerung der Stäbchen und Zapfen, Abhebung derselben von der Limitans externa, Vakuolenbildung zwischen Pigmentepithel und Stäbchenschichte. Hand in Hand mit diesem Schwunde der nervösen Elemente ging eine geringe Hyperplasie der Stützsubstanz. Die Körnerschichten sind selbst nach einem Jahre noch normal. Die Stäbchen und Zapfen zeigen vom 6. Monat ab Degenerationserscheinungen.

---

[3]) Graefes Arch. f. Ophth. Bd. 46, Abt. 2, S. 277.

Durchschneidung des Sehnerven mit den Zentralgefässen und Schonung der Ciliargefässe hat keinerlei Aenderung oder Beschleunigung der Degenerationsvorgänge in der Netzhaut zur Folge. Niemals tritt insbesondere unter diesen Umständen ophthalmoskopisch Netzhauttrübung oder Pigmentierung der Netzhaut ein. Die Folgen unterscheiden sich also nicht wesentlich von denen der Durchschneidung des Optikus allein mit Schonung der Zentralgefässe. Alle Versuche wurden auf vollständig einwandsfreie Weise durchgeführt, der Befund durch den Augenspiegel und nachherige Injektion der Chorioideal- resp. Zentralgefässe kontrolliert.

Aus Wagenmanns Experimenten ergibt sich für die Physiologie der Netzhauternährung beim Kaninchen, dass von den Zentralgefässen, also von der Netzhautseite her, der Hauptsache nach bloss die Nervenfaserschichte ernährt wird. Das Pigmentepithel und alle übrigen Schichten der Netzhaut hängen in ihrer Erhaltung von der intakten Aderhautzirkulation, also vom Ciliargefässsystem ab.

Auf die menschliche Netzhaut sind diese Sätze aus vielfachen Gründen nicht ohne weiteres übertragbar, vor allem aber deshalb, weil die Gefässversorgung eine sehr verschiedene ist. Die Kaninchennetzhaut ist gefässarm, sie hat überhaupt nur im Bereiche der markhaltigen Nervenfaserausstrahlung Gefässe und deren kapillare Verbreitung beschränkt sich auf die Nervenfaserschichte. Beim Menschen ist die Netzhaut in ihrer ganzen Ausdehnung gefässhaltig und die Gefässverzweigung dringt bis in die Zwischenkörnerschichte vor. Ferner ist der Anastomosenkranz um die Eintrittsstelle des Optikus beim Kaninchen sehr reichhaltig, beim Menschen spärlicher. Bei beiden teilen sich Aderhaut- und Netzhautgefässe in die Ernährung der Netzhaut, bei beiden sind die Ernährungsgebiete ungleich. Leber[4]) stellt diesbezüglich den allgemeinen Satz auf: „Das Ernährungsgebiet der Netzhautgefässe reicht soweit, als die Verbreitung ihrer Kapillaren, während der Rest den Aderhautgefässen zufällt.“ Eigentlich reicht das Ernährungsgebiet bis zu der der Endausbreitung der Kapillaren aufsitzenden Schichte. Hierbei möchte ich auf die physiologisch sehr interessante Tatsache hinweisen, welche, wie ich glaube, ohne Analogie dasteht. Während nämlich das Pigmentepithel, wie jedes andere Epithel, von der Basis her, welcher es aufsitzt, ernährt wird, trifft bei der Neuroepithelschichte der Netzhaut, da sie nicht von ihrer Basis her, sondern zweifellos auch von den Aderhautgefässen aus ernährt wird, ein allen anderen Epithelien entgegengesetzter Ernährungsmodus zu.

Die Folgen der Unterbrechung der Netzhaut-

---

[4]) Graefe-Saemisch: Handbuch d. ges. Augenheilk. II. Aufl., Bd. II. S. 171.

zirkulation beim Menschen sind von dem klinischen und pathologisch anatomischem Studium der Embolie der Zentralarterie her bekannt. Die Folgen embolischer Verstopfung des Stammes der Zentralarterie sind: anfängliche, flüchtige Trübung der Netzhaut, die in den inneren und mittleren Schichten der Netzhaut sitzt und Ischämie. Dieser folgt nach kurzer Zeit die Wiederanfüllung der Gefässe, welche erst ganz allmählich im Laufe von Wochen und Monaten einer dauernden hochgradigen Verengerung der Gefässe Platz macht. In keinem Falle von Embolie schwindet das Blut aus den Netzhautgefässen vollständig. Die Wiederanfüllung der Gefässe bei Embolie wurde verschiedenartig erklärt: Nachlassen des anfänglichen Krampfes der Gefässe (Schnabel), Verkleinerung des anfangs obturierenden Embolus durch diesen, Schrumpfungsvorgänge in letzterem etc. Andererseits ist es möglich, dass auch beim Menschen sich ein geringfügiger kóllateraler Kreislauf herstellt. Beim Kaninchen ist letzteres die Regel. Hier kommt es regelmässig, auch nach sicher gelungener Durchschneidung der Zentralarterie, nach 1 bis 2 Wochen zur Wiederanfüllung der Netzhautgefässe. Aber in beiden Fällen, Embolie und Durchschneidung, tritt diese Wiederanfüllung zu spät ein, wenn es schon zu irreparablen Gewebsveränderungen gekommen ist, und ist auch zu unvollständig, um die der Stammembolie immer folgende dauernde Erblindung hintanzuhalten.

Die anatomischen Befunde bei Embolie der Zentralarterie beim Menschen ergaben: vollständiges Fehlen der nervösen Elemente in den inneren und mittleren Schichten der Netzhaut. Die äusseren Schichten (Pigmentepithel, Stäbchen und Zapfen, äussere Körner) bleiben intakt. Ebenso das Stützgewebe, dieses auch in den inneren Schichten. Wagenmann hebt besonders hervor, dass in seinem Falle noch nach mehr als einem Jahre keinerlei Schwund der Stäbchen und Zapfen vorhanden war und dass das Pigmentepithel hier keinerlei Veränderung zeigt und überall der Aderhaut normal aufliegt

Bevor wir nun in den weiteren Auseinandersetzungen fortfahren, ist hier der Ort auf die sehr verdienstlichen und umfassenden Publikationen Krückmanns,[5]) das Pigmentepithel betreffend, hinzuweisen. In denselben ist in zusammenfassender Weise Wissenswertes über Anatomie und Physiologie der Pigmentepithelzellen zusammengetragen, wie es sich aus der Literatur, dem Experimente und eigenen Untersuchungen K.'s ergibt. Uns interessiert besonders die 3. Publikation, die eine förmliche allgemeine Pathologie der Pigmentepithelzellen gibt und diesem Charakter entsprechend, nahezu alle Prozesse berührt, bei denen die Pigmentepithelzellen der

[5]) Arch. f. Ophth. Bd. 47, Abt. 3, S. 644; dasselbe Bd. 48, Abt. 1, S. 1 ff.; dasselbe Bd. 48, Abt. 2, S. 237.

Netzhaut in Mitleidenschaft gezogen sind. Er vermeidet es absichtlich „die einzelnen klinischen und pathologischen Krankheitsbilder vorzuführen". Er befasst sich vornehmlich mit dem morphologischen Verhalten der Pigmentepithelzellen nach eingetretenen Ernährungsstörungen. Schildert die verschiedenen Erscheinungsformen der Degeneration der Pigmentepithelzellen und studiert die Bedingungen und Formen der Neubildung derselben. Das Material hierzu lieferte ihm z. T. die Literatur, z. T. Experimente anderer Autoren und eine grosse Reihe eigener experimenteller Untersuchungen verschiedenster Art an Tieren. Es ist selbstverständlich, dass sich hierbei eine Anzahl von ganz allgemein gültigen Sätzen ergeben hat, auf die wir im weiteren Verlaufe unserer, mehr die klinischen Erscheinungen und Erfahrungen am menschlichen Auge berücksichtigenden Auseinandersetzungen des öfteren zurückzukommen haben werden.

Aus dem bisher Angeführten ergibt sich, für die Pathologie des Pigmentepithels der auch für das menschliche Auge gültige Satz: Die Normalität des Pigmentepithels ist bedingt durch die Intaktheit der Zirkulation in der Aderhaut. Jede Zirkulationsstörung in der Aderhaut erzeugt Ernährungsstörung des dem betroffenen Aderhautbezirke aufsitzenden Pigmentepithels, und in deren Gefolge Degeneration desselben und alle ihre Konsequenzen. Zirkulationsunterbrechung im Netzhautgefässsystem ist ohne Einfluss auf den normalen Bestand des Pigmentepithels.

Dieser letztere Punkt kann, wie wir gleich hier vorweg nehmen und im speziellen Teile an der Hand unserer Fälle IV und V des näheren ausführen wollen, eine Einschränkung erfahren. Weder die experimentelle Durchschneidung der Zentralarterie beim Kaninchen, noch die embolische Verstopfung derselben beim Menschen hat, wie wir oben gesehen haben, unmittelbar eine absolute Blutleere der Netzhautgefässe zur Folge, ja im weiteren Verlaufe kommt es in beiden Fällen durch kollateralen Kreislauf und durch Nachlass des anfänglichen Gefässkrampfes zur Wiederanfüllung der Gefässe und es dauert dann erst eine beträchtlich lange Zeit bevor die definitive hochgradigste Verengerung der Gefässe eintritt. Und auch dann noch kann von einer absoluten Blutleere noch nicht gesprochen werden.

Es gibt aber einen ganz speziellen Fall, wo die Unterbrechung der Blutzirkulation in der Netzhaut eine momentane, vollständige und dauernde ist — nämlich die direkte Durchschneidung eines Gefässes in der Netzhaut selbst, wie sie z. B. in unserem Falle V. durch einen eingedrungenen Eisensplitter zufällig eingetreten ist.

Die Folgen einer solchen plötzlichen irreparablen und

vollständigen Unterbrechung der Zirkulation in die Netzhaut scheinen sich über das oben abgesteckte Ernährungsgebiet der Zentralgefässe, durch die ganze Dicke der Netzhaut bis zum Pigmentepithel zu erstrecken. Es scheint, dass gerade die plötzliche und durchgreifende Störung des Ernährungsgleichgewichtes zwischen den beiden sich in den Netzhautquerschnitt teilenden Ernährungsfaktoren die Wirkung über die gewiss nicht als absolut zu betrachtende Grenze der Ernährungsgebiete hinüberschiessen lässt. Dass die Ausbreitung der Ernährungsflüssigkeiten sich nicht streng an bestimmte anatomische Grenzen hält, ergibt sich auch schon aus Wagenmanns kombinierten Durchschneidungen, wobei sich herausstellte, dass der Nervenfaserschichte beim Kaninchen sowohl von dem Zentral- als auch von dem Ciliargefässsystem her Nahrung zugeführt wird. Deshalb trifft gewiss zu, was Leber[6]) sagt: „Es bedarf noch der genaueren Feststellung, ob die Grenze (beider Ernährungsgebiete) ganz scharf gezogen ist, oder ob vielleicht die mittleren Schichten von beiden Seiten her Ernährungsmaterial beziehen."

Wir müssen also obigen zwei Sätzen als dritten anreihen: Auch eine plötzlich einsetzende, dauernd bleibende und vollständige Blutleere der Netzhautgefässe kann Degeneration des ganzen Netzhautquerschnittes, das Pigmentepithel inbegriffen, zur Folge haben. Die Degeneration erstreckt sich dann der Fläche nach auf den Verbreitungsbezirk des ausgeschalteten Gefässes in der Netzhaut.

„Ueber die Folgen einer Zirkulationsstörung in den Aderhautgefässen für die Netzhaut ist vom menschlichen Auge kaum etwas bekannt" (sagt Leber l. c. S. 157).

Eine plötzliche Unterbrechung der Blutzufuhr durch die Ciliargefässe, welche der experimentellen Durchschneidung derselben etwa gleichgestellt werden könnte, wäre nur durch Embolisierung oder Zerreissung dieser Gefässe denkbar. Anatomische Befunde an menschlichen Augen, welche diese Vorgänge bewiesen, liegen bisher nicht vor. Klinisch beobachtet sind die Folgen einer plötzlichen Verstopfung von gröberen Ciliargefässen meines Wissens auch noch nicht, obzwar man annehmen muss, dass gewiss solche gelegentlich vorkommen. Embolien kleiner Zweige der hinteren Ciliararterien sind wohl schon von H. Müller beschrieben, bis jetzt hat man aber noch keine direkte Veränderung des ophthalmoskopischen Bildes darauf beziehen können. Andererseits ist bei isolierten Embolien und bei den reichlichen Anastomosen der Chorioidea, die Wiederherstellung der Zir-

[6]) l. c. S. 113.

kulation eine so rasche, dass eine Ernährungsstörung mit Aufhebung der Funktion kaum jemals eintritt.[7])

Traumatischer Zerreissung von Ciliararterien beim Menschen scheint aber tatsächlich ein ophthalmoskopisches Bild zu folgen, auf welches zuerst Siegrist[8]) aufmerksam gemacht hat und welches im grossen und ganzen demjenigen gleicht, das Wagenmann bei partiellen Ciliararteriendurchschneidungen bei Kaninchen bekommen hat. Den anatomischen Beweis für die Annahme der Ciliararterienzerreissung als Grundlage jener klinischen Bilder zu erbringen, war Siegrist nicht in der Lage. Doch wollen wir auf diesen Gegenstand erst im speziellen Teile sub II noch zurückkommen.

Anders steht es um diejenigen Prozesse an den Aderhautgefässen, welche zwar nicht eine plötzliche Unterbrechung, aber doch eine langsam zunehmende Behinderung der Blutzufuhr, bis zur endlichen völligen Aufhebung derselben zur Folge haben. Wir denken hier zunächst an die senilen Veränderungen an den Aderhautgefässen wie sie von Kuhnt[9]) und Kerschbaumer[10]) gefunden und beschrieben wurden: Verdickung und weissliche Trübung der Kapillarwände in der Choriokapillaris, unregelmässige Erweiterungen derselben; Verschluss des Lumens, Ausschaltung kleiner Bezirke und Stauung in der Nachbarschaft; andererseits Verödung der ganzen Kapillarschichte (Kuhnt). Auch an den grösseren Aderhautgefässen fand Kerschbaumer Arteriosklerose und hyaline Degeneration, wobei es nicht selten zu völliger Obliteration kommt.

Aehnliche Veränderungen an den Aderhautgefässen wurden auch bei der typischen Retinitis pigmentosa festgestellt. Landolt fand bereits Verödung der Choriokapillaris. Wagenmann fand „die Wände der kleineren und grösseren Gefässe verdickt und sklerosiert, die Zahl der Aderhautgefässe verringert; stellenweise die Choriokapillaris nicht mit Sicherheit nachweisbar".

Virchow (Verh. der Würzburger phys. Ges. Bd. X. Heft 2 u. 3), H. Müller (Würzb. med. Zeitschr. Bd. I), Schweigger (Arch. f. Ophth. VI, 2, S. 308 u. IX, 1. S. 202) haben auch bei Morbus Brightii als sekundäre Veränderung in der Chorioidea inselförmig auftretende Obliteration der Kapillaren mit Sklerose der Gefässwandungen beschrieben.

Klinisch ist das Bild der Aderhautgefässsklerose wohl-

---

[7]) Siehe: Wecker im Handbuche von Graefe-Saemisch, 1. Aufl. Bd. IV. S. 662.

[8]) Mitteilungen aus Kliniken u. mediz. Instituten der Schweiz III. Reihe. Heft 9 (1895), S. 10.

[9]) Graefes Arch. f. Ophth. Bd. 38, Abt. 1, S. 129 (zitiert nach Nagels Jahresber. 1892, S. 4).

[10]) Heidelberger Versammlungsbericht 1881, S. 38 (zitiert nach Nagels Jahresber. 1881, S. 30).

bekannt. Wir verweisen hier auf die Beschreibung Weckers (l. c. S. 660) und die Abbildungen in Oellers Atlas D. Tab. XIV und XV u. a.

Nach dem heutigen Stande unseres Wissens, muss jeder Zirkulationsstörung in der Aderhaut eine Ernährungsstörung der äusseren Netzhautschichten (besonders und zunächst des Pigmentepithels) folgen. Es kann aber unmöglich ohne Einfluss auf diese Folgen sein, ob die Zirkulationsunterbrechung in der Chorioidea brüsk einsetzt und vollständig ist oder ob sie leicht einsetzend, von einer mässigen Verringerung der Blutzufuhr ganz allmählich bis zum völligen Versiegen des Blutstromes sich steigert. Und in diesem Unterschied ist gewiss ein Grund dafür zu suchen, warum die experimentell gewonnene Tatsache der Zirkulationsunterbrechung in den Aderhautgefässen als Ursache für die Pigmentdegeneration der Netzhaut nicht ohne weiteres auch ausschliesslich für die Entstehung der sich nach jahrzehntelanger Entwicklung erst zu jener Analogie herausbildenden typischen Erkrankung der menschlichen Retina verantwortlich gemacht werden kann. Dies hat Wagenmann, der Autor jener Experimente, selbst empfunden, daher die nicht genug zu rühmende Zurückhaltung, welche er sich bei Verwertung seiner experimentellen Befunde zur Erklärung der Pathogenese der typischen Retinitis pigmentosa auferlegt.

Das ophthalmoskopische Bild der senilen Aderhautgefässsklerose ist sattsam bekannt, es sind jene, meist in der Mitte des Fundus (Umgebung der Papille und Macula) auftretenden, verschiedenartig begrenzten, grösseren Flächen, in denen der Fundus abgeblasst oder gelblich gefärbt, das Pigmentepithel zum grössten Teile vermissen und die verengten Gefässzwischenräume der Chorioidea sehen lässt. Die hellen Chorioidealgefässbänder sind breiter, auf Kosten der pigmentierten Zwischenfelder. Nur hie und da sieht man regellos zerstreut winzige Pigmenthäufchen oder einzelne Klümpchen schwarzen Pigmentes in der Netzhaut selbst. Das in dem ganzen erkrankten Gebiete befindliche ophthalmoskopisch sichtbare Netzhautpigment steht in gar keinem Verhältnis zur degenerierten Fläche. Dem entsprechen auch die besonders von Kerschbaumer studierten histologischen Veränderungen des Pigmentepithels in solchen degenerierten Bezirken: Schlechte Tingierbarkeit der Kerne, Vakuolenbildung, Zerfall des Protoplasmas. Das Pigment geht manchmal in ganzen Zellbezirken verloren. Auch Kuhnt fand in den senil degenerierten Partien (um die Papille) vollständigen Mangel des Pigmentepithels, andererseits „verliert das Pigmentepithel das Pigment, seine Zellen reduzieren sich auf dünne Plättchen".

Betrachten wir hingegen z. B. einen Schnitt aus einer nach Ciliargefässdurchschneidung in kurzer Frist von Tagen akut degenerierten Netzhaut, so entspricht schätzungsweise die Gesamtheit des in verschiedener Form in der Netzhaut des

atrophierten Bezirkes eingelagerten Pigmentes mindestens ungefähr der Menge der depigmentierten und verloren gegangenen Pigmentepithelzellen, übertrifft dieselbe vielleicht eher etwas.

Der oben a priori supponierte Unterschied in dem Efekte einer plötzlichen und durchgreifenden und dem einer allmählich zunehmenden Zirkulationsstörung in der Aderhaut wird sonach durch die klinischen und anatomischen Netzhautveränderungen bestätigt. Die langdauernde Unterernährung des Pigmentepithels infolge Wanderkrankung der Chorioidealgefässe hat eine ebenso langsam sich entwickelnde Degeneration des Pigmentepithels zur Folge, welch letzteres bereits zu einer Zeit untergegangen resp. depigmentiert ist, bevor die Zirkulationsstörung resp. Ernährungsstörung den Grad erreicht hat, welcher einen höheren Grad von Atrophie auch der äusseren Netzhautschichten zur Folge haben müsste. Das Pigment der lädierten und abgestorbenen Pigmentepithelzellen wird fortgeschafft, da zum Eindringen in die Netzhaut noch die Bedingungen — erhebliche Atrophie derselben — fehlen.

Die Veränderungen an den Aderhautgefässen, wie sie bei der typischen Retinitis pigmentosa gefunden sind, unterscheiden sich weder prinzipiell von den geschilderten Veränderungen im Senium, noch können auch ihre Folgeerscheinungen andere sein. Auch das Tempo der Entwicklung ist kein schnelleres. Im Gegenteil, die Erkrankung setzt in jungen Jahren ein und erst im vorgerückten Alter, also nach Jahrzehnten, nimmt die Degeneration der Netzhaut deletäre Formen an. Dennoch kommt es bei dieser typischen Erkrankung immer zu der charakteristischen Einwanderung von Pigment in die Netzhaut, das, wie jetzt feststeht, aus dem Pigmentepithel stammt. Es kann nicht zweifelhaft sein, dass die, von den meisten Autoren, die Retinitis pigmentosa anatomisch untersucht haben, gefundene Aderhautgefässerkrankung die Ursache der Alteration des Pigmentepithels ist. Sie allein aber kann, wie wir gesehen haben, nicht auch zur Erklärung der Einwanderung des frei gewordenen Pigmentes in die Netzhaut ausreichen, dazu ist noch ein Faktor unbedingt erforderlich und das ist unseres Erachtens eine gleichzeitige Erkrankung der Netzhaut selbst resp. ihrer Gefässe. Da ist es nun sehr bemerkenswert, dass Wagenmann und andere bei der typischen Retinitis pigmentosa auch die Gefässe der Netzhaut stark sklerosiert fanden. Wagenmann fühlt die Unzulänglichkeit der Aderhautgefässerkrankung allein zur Begründung der Pathogenese der Retinitis pigmentosa und stellt den Satz auf: „Nach allem gewinnt für mich die Annahme an Wahrscheinlichkeit, dass der ursprüngliche Erkrankungssitz der typischen Retinitis pigmentosa vorwiegend in der Aderhaut zu suchen ist“ . . . fügt aber weiter hinzu: „Allerdings bleibt nicht ausgeschlossen, dass die Krankheitsursache auch gleichzeitig die Netz-

hautgefässe in gleicher Richtung wie die Aderhautgefässe mitergreift."

Dieser Satz ist nach unseren obigen Erwägungen vollinhaltlich, jedoch nur mit der einschränkenden Bemerkung zu unterschreiben, dass die unter dem Zwange der Tatsachen (resp. Befunde) als möglich hingestellte gleichzeitige und gleichartige Erkrankung der Netzhautgefässe erforderlich und Bedingung sein dürfte, damit die Einwanderung des Pigmentes in die Netzhaut in dem Masse und in der Weise stattfinden könne, wie es zum Zustandekommen jenes charakteristischen Krankheitsbildes notwendig ist. Doch hierüber Näheres noch im speziellen Teile.

Es müsste nach dem gesagten das charakteristische Bild der typischen Retinitis pigmentosa bei jedem Menschen mit den oben geschilderten Veränderungen der Aderhautgefässe (im Senium) entstehen können, wenn gleichzeitig mit diesen Veränderungen eine ähnliche Erkrankung der Netzhautgefässe entstände. Dass dies tatsächlich zutrifft, möge die nachfolgende Beschreibung eines Krankheitsfalles beweisen, den ich, mit diesen Untersuchungen eben beschäftigt, zufällig zu beobachten Gelegenheit hatte:

E . . . . ch, Eleonore, 63 Jahre alt, bemerkte bis vor 6 Jahren keinerlei Störung des Sehens. Damals bemerkte sie, dass sie abends viel schlechter sehe, als die anderen Menschen. Auf dem ausgestirnten Himmel sah sie nur den Abendstern, diese Störung nahm allmählich zu. Sie verlangte, dass angezündet werde, wo noch gutes Tageslicht war etc. Ganz allmählich verfiel das Sehvermögen bis zum gegenwärtigen Stande. Eine ähnliche Sehstörung kam in der Ascendenz oder Descendenz nicht vor. Eltern sind nicht blutsverwandt. Sie ist die älteste von sechs Geschwistern, die alle gesund sind, bloss eine jüngere Schwester ist nahezu taub. Die Kranke selbst begann schon vor 30 Jahren schlecht zu hören. Trotz kontinuierlicher fachärztlicher Behandlung nahm die Gehörsschwäche konstant zu, so dass sie jetzt links fast gar nichts, rechts nur sehr laute Stimme hört. Auch die Mutter der Patientin hörte schlecht. Eine Tochter hört auch schlecht. Für Luës anamnestisch und objektiv kein Anhaltspunkt. Patientin war zehnmal gravid, hat nie abortiert, 7 Kinder sind vollkommen gesund. 2 starben im vorgerückteren Kindesalter, eins mit 18 Jahren an Meningitis bei Mittelohrentzündung.

Status praesens: Aeusserlich fallen zunächst die weiten, etwas entrundeten und vollkommen starren, schwarzen Pupillen auf bei glatter, glänzender Hornhaut und vollkommen reizfreien Augäpfeln. Linke Pupille 5—6 mm weit, eiförmig, Spitze aussen unten, die rechte, 4 bis 5 mm weit, zeigt gerade aussen eine breite flache Kerbe. Entsprechend diesen beiden Partien zeigt die Iris eine umschriebene, randständige, ihren ganzen Querschnitt betreffende Atrophie. Links ist im Bereiche des Defektes das Irisstroma raretiziert und in ein grobes Geflecht von Balken aufgelöst. Ein einziger grober Gewebsfaden bildet den Rand; rechts fehlt auch dieser Rest, der Defekt ist total, die ganze Dicke der Iris betreffend. Auch sonst ist die Zeichnung der braunen Irides stark vergröbert; der Ciliarteil zeigt ein diffus schwammiges Gefüge.

Ophthalmoskopisch: Die Linsen klar bis auf spärliche staubförmige über die Rinde zerstreute Trübung. Glaskörper rein.

R. A.: Papille schmutziggrau-rötlich, sämmtliche Arterien stark verengt, Blutsäule fadenförmig, oft kaum sichtbar, auch die Venen auf die Hälfte oder noch weniger reduziert. Die Gefässwände dick, stellenweise sogar hellweiss oder grau zu beiden Seiten der Blutsäule sichtbar. In den zentralen Funduspartien ist bloss eine Andeutung von Täfelung vorhanden. In der aequatorialen Zone auf grösseren Strecken, gegen die Mitte zu vereinzelt

an circumscripten Partien die Chorioidealgefässzwischenräume als schmale, dunkelbraune Felder von breiten gelblichweissen Streifen umsäumt sichtbar. Nur diesen atrophischen, sehr spärlichen Partien der Chorioidea entsprechend, findet man hier und da ganz exquisite streckenweise Einscheidung von Netzhautgefässen (Arterien und Venen) mit dunkelbraunem Pigment. Die zentralen Partien sind pigmentfrei.

L. A.: Papille ähnlich gefärbt wie rechts, doch mehr Rot enthaltend und gut begrenzt. Hier ist jedoch die Chorioidea schon in den zentralen Partien allenthalben von der Papille an sichtbar, die Chorioidealgefässe in hellgelbe Bänder verwandelt, in denen auch die Blutsäule als dünner roter zentraler Faden sichtbar ist. Die Verdünnung der Netzhautarterien ist hochgradig, aber ungleichmässig. Die nasale obere Arterie ist ganz obliteriert in ein weisses Band verwandelt, die anderen sind fadendünn mit grauen Begleitstreifen, einige Aeste erreichen gröberes, doch immer noch subnormales Kaliber. Die circumpapilläre Zone ist frei von Pigment. Erst 1½ bis 2 P.D. weit von der Papille sieht man die Gefässäste II. Ordnung (Arterien und Venen) vereinzelt auf Strecken von 1—2 P.D. von Pigment eingescheidet, besonders charakteristisch an den Teilungsstellen. Auch in der aequatorialen Zone ist das Pigment ausnahmslos an die Gefässe gebunden, doch sind hier viel zahlreichere gröbere Netzhautgefässe eingescheidet und auch die dazwischen liegenden, sonst nicht sichtbaren feineren Zweige, wodurch die spitzentuchgeflechtähnliche Pigmentierung stellenweise schon ziemlich ausgesprochen ist.

S. R.: Fingerzählen unsicher, unmittelbar vor dem Auge, mit wechselnder Fixation.

S. L.: $^{3}/_{12}$? G. b. n.; mit + 7,0 D Sn 0,6.

Gesichtsfeld (für weiss) L. A.: o. 5, i. o. 5, i. 10, i. u. 10, u. 3, u. a. 10, a. 10, a. o. 10 (am R. A. Aufnahme unmöglich).

Wir haben hier also ophthalmoskopisch Pigmenteinwanderung in die Netzhaut entlang der Gefässe in exquisitester Form vor uns. Funktionell Beginn mit Nachtnebel, konstant fortschreitende allmähliche Einengung des Gesichtsfeldes bis zum äussersten bei verhältnismässig guter zentraler Sehschärfe. Bei dieser völligen Uebereinstimmung des objektiven Befundes, nichts von der charakteristischen Anamnese der Retinitis pigmentosa. Weder hereditäre noch familiäre Belastung und vor allem sichergestellter Beginn des Prozesses um die Mitte der fünften Lebensdekade. Dieser Umstand spricht, bei Abwesenheit von Lues und Vorhandensein ausgesprochener allgemeiner Arteriosklerose am ehesten für eine senile Degeneration der Gefässwände mit ungewöhnlich starker Beteiligung der Arteria ophthalmica und deren Zweige.

Die bisher ausschliesslich erörterte Störung oder Unterbrechung der Blutzufuhr von der Aderhaut her, ist nur eine spezielle Art der Alteration der Ernährung des Pigmentepithels. Sie ist vielleicht die häufigste und die klassische, weil durch dieselbe gleichzeitig die erforderliche Degeneration der Netzhaut gegeben ist.

Bei ungestörter Aderhautzirkulation wird aber gewiss eine Alteration der Ernährung des Pigmentepithels auch dann eintreten, wenn die Pigmentepithelschichte von ihrer ernährenden Unterlage, der sonst intakten Choriokapillaris, getrennt, abgehoben wird. Das geschieht spontan z. B. bei Netzhautabhebungen. In der Regel bleibt wohl das Pigmentepithel auf der Chorioidea sitzen, hie und da aber bleiben streckenweise die Epithelzellen an den

Stäbchen und Zapfen haften und werden mit abgehoben. Gleichfalls spontan, durch Ueberdehnung der Glashaut bei schwerer Myopie entstehen nach Salzmann[11]) Risse der Lamina elastica und Faltungen derselben wobei es immer mindestens zu Störungen der normalen Lagerung des Pigmentepithels kömmt. Abhebungen des Pigmentepithels entstehen wohl auch traumatisch neben anderweitigen Schädigungen desselben bei Kontusionen des Augapfels. (Siehe Tafel I, Fig. 1.)

Ferner kann das Pigmentepithel, ohne Zirkulationsstörung in der Aderhaut, direkt traumatisch geschädigt: erschüttert, in seinem Zusammenhange gelockert, zerrissen werden. Und zwar für sich allein (siehe unseren Fall VI) oder gleichzeitig mit der Glashaut bei der sogen. „typischen Aderhautruptur", welcher der letzte Abschnitt des speziellen Teiles gewidmet ist.

Endlich kann unter Umständen bei intakter Aderhautzirkulation und ungestörten topographischen Verhältnissen des Pigmentepithels, dieses durch chemische Einwirkung alteriert werden. Beispiele hierfür liefern die bekannten Fremdkörperexperimente, die Leber zur Erforschung der Vorgänge bei der Entzündung ausführte und jene v. Hippels gelegentlich des Studiums der Siderosis. Leber[12]) führt die hyperplastischen Vorgänge im Pigmentepithel in diesen Fällen ausdrücklich auf die chemische Wirkung des Fremdkörpers zurück. v. Hippel[13]) sagt: „Es geht aus den vorliegenden Betrachtungen mit allergrösster Wahrscheinlichkeit hervor, dass die Pigmentzellen durch irgend einen Reiz sich vergrössern, proliferieren, in ihrem Zusammenhange gelockert werden und die Fähigkeit gewinnen fremde Bestandteile aufzunehmen und aktiv zu wandern." Krückmann, der die Experimente nachprüfte, bestätigt im ganzen und grossen diese Resultate, meint aber: „Es scheint, dass die Annahme resp. Forderung eines formativen Reizes für die Wucherung der Pigmentepithelien bis zu einem gewissen Grade entbehrlich, weil diese Wucherung nur nach einer voraufgegangenen experimentell erzeugten Schädigung und Nekrose präformierter Epithelien beobachtet werden konnte." Ausser bei im Auge verweilenden Fremdkörpern könnte klinisch die chemische Einwirkung nur noch event. zur Erklärung der destruktiven Veränderungen, die manchmal am haften gebliebenen Pigmentepithel bei Amotio retinae beobachtet werden in Betracht kommen, welche durch Einwirkung von in der retroretinalen Flüssigkeit etwa enthaltenen Giftstoffen zu erklären, auch Krückmann bereits nicht von der Hand weisen zu können glaubte.

[11]) Graefes Arch. f. Ophth. Bd. 54, Abt. 2, S. 337 ff.
[12]) Entstehung der Entzündung. Leipzig 1891 (W. Engelmann).
[13]) Graefes Arch. f. Ophth. Bd. 40, Abt. 1, S. 242.

Für die Entstehung einer Pigmentierung der Netzhaut ist die Alteration des Pigmentepithels nur die eine Bedingung. Die andere ist gleichzeitige Degeneration der Netzhaut durch deren Atrophie die Lücken und Hohlräume geschaffen werden, in denen die Derivate der abgestorbenen Pigmentepithelzellen und die eventuell neugebildeten Zellen Platz finden können.

Was dieses andere Hauptmoment: die Degeneration der Netzhaut betrifft, so wissen wir aus Wagenmanns Experimenten, dass, wenn die Unterbrechung der Aderhautzirkulation das primäre ist, dieselbe rapid eintritt, rasch nach einander von aussen nach innen alle Schichten der Netzhaut ergreift bis auf die Nervenfaserschichte und ausser dem Untergange der spezifischen Elemente auch eine mächtige Hypertrophie des Stützgewebes zur Folge hat.

Ist jedoch die Alteration des Pigmentepithels das primäre, so ist dieselbe bei sehr geringer Schädigung: „Vergrösserung des Pigmentepithels, Lockerung im organischen Zusammenhange unter Umständen restituierbar. (Krückmann, Salzmann: Heilung der Glashautrisse.) Bei einigermassen erheblicher Schädigung geht jedoch das Pigmentepithel zugrunde und mit ihm die ihm organisch und lokal eng verknüpften Stäbchen und Zapfen samt den dazu gehörigen äusseren Körnern (das erste Neuron). Doch findet man mitunter auch eine erhebliche Reduktion der äusseren plexiformen Schichte, manchmal ist sogar auch die innere Körnerschichte etwas schütterer.[14])

Es ist also auch hier die zum Eintritte der Pigmentepithelderivate in die Netzhaut erforderliche Atrophie der Netzhaut gegeben, ohne Zirkulationsstörung in der Aderhaut. Der Schwund wird hier niemals so hochgradig werden können wie in den Fällen erster Art, und wird sich vielleicht auch nicht so rapid entwickeln, doch ist prinzipiell kein Unterschied zwischen beiden. Und so sind in beiden Fällen die Bedingungen zum Eintritte des Pigmentes in die Netzhaut gegeben. Der Unterschied kann nur ein gradueller sein.

Wenden wir uns der Frage zu, wie denn nach Erfüllung der beiden Hauptvoraussetzungen das Pigment in die degenerierte Netzhaut gelangt, welches sind die bewegenden Kräfte, die den Transport des Pigmentes in die Retina besorgen, so ergeben sich folgende Möglichkeiten:

1. Eigenbewegung der Pigmentepithelzellen selbst,
2. Das direkte Hineinwuchern der Pigmentepithelstränge in die Netzhaut,

---

[14]) Salzmann. l. c. S. 375.

3. Transport durch Leukocyten,
4. Der Säftestrom in den Spalträumen der Retina.

Bevor wir auf die einzelnen Punkte eingehen, ist hier der Ort, der Arbeit Capauners[15]) zu gedenken über „Das Zustandekommen der Netzhautpigmentierung", welche durch ihre frappanten Ergebnisse aus der Reihe der anderen Bearbeitungen dieses Gegenstandes hervorsticht. Die Resultate stützen sich auf experimentelle Durchschneidung der Arteria ophthalmica mit dem Sehnerven zugleich beim Frosch; und Durchschneidung von Ciliararterien mit Schonung des Optikus beim Kaninchen. Seine Versuche „ergaben bezüglich der Vorgänge bei der Pigmenteinwanderung in die degenerierte Retina, dass dieselbe durch eine aktive, vitale Bewegung der Pigmentepithelzellen zustande kommt." „Diese Bewegung äusserst sich darin, dass die Epithelzellen ohne äussere mechanische Unterstützung, kraft der ihnen innewohnenden Eigenschaften sich von ihrer Unterlage abheben, von der Umfassung ihrer Nachbarn befreien, sich zwischen die Stäbchen und Zapfen einschieben, durch alle Schichten der Netzhaut bis in den Glaskörper vordringen, oder aber an einem Punkte angelangt, abbiegen und der Netzhaut entlang sich fortbewegen." C. hat hier als erster den Nachweis erbracht — sowohl beim Frosch als auch beim Kaninchen stimmen die Befunde überein — dass die losgelösten Pigmentepithelzellen der Retina amöboide Bewegungen ausführen können. Er beschreibt ausführlich die Art und Weise der Fortbewegung und Formveränderung der Zellen hierbei und hält sich für berechtigt anzunehmen, „dass bei allen Prozessen, die ohne ausgesprochene Entzündungserscheinungen zur allmählichen Degeneration der Retina mit Bindegewebshyperplasie führen, die aktive Einwanderung des Pigmentepithels die Hauptrolle beim Zustandekommen der Retinapigmentierung spielt." Leber[16]) sagt von diesen Versuchen C.'s: „Besonders an den Präparaten C.'s vom Frosch konnte ich zwischen den Zellen des Pigmentepithels und den in die Retina eingelagerten Pigmentzellen so kontinuierliche Uebergänge der Lage und Form wahrnehmen, dass mir an einer aktiven Einwanderung der ersteren kein Zweifel geblieben ist."

Im Hinblick auf die Feststellung, „dass Einwanderung von Pigmentepithelien niemals in die noch vollkommen gut erhaltene Netzhaut erfolgt, sondern dass eine wenigstens teilweise Zerstörung der letzteren eine notwendige Voraussetzung ist", scheint es C. „als ob die zerstörten Partien eine Attraktion auf die Pigmentepithelien ausübten." Er beruft sich dabei auf Leber, dessen Vermutung, dass es sich bei der Einwanderung der Pigmentepithelien in die degenerierende

[15]) Bericht üb. d. 23. Vers. d. ophth. Ges. Heidelberg 1893.
[16]) l. cit. S. 168.

Netzhaut ebenfalls (wie bei der Entzündung) um Wirkungen der Chemotaxis handle, er die grösste Wahrscheinlichkeit zuspricht. —

Krückmann sagt hingegen (Arch. f. Ophth. Bd. 48, Abth. 2, S. 253): „Die Eigenschaft der aktiven Lokomotionsfähigkeit konnte ich bei den präformierten Pigmentepithelzellen niemals beobachten. Dieselbe scheint ausschliesslich den neugebildeten Zellen vorbehalten"; und an anderer Stelle (S. 249): „Von einer Adaptation gut erhaltener Pigmentepithelzellen an die räumlichen Verhältnisse der Retina durch Eigenbewegung oder aktive Protoplasmaverschiebung konnte in den allerersten Stadien der Netzhautpigmentierung absolut nichts bemerkt werden." Wenn sonach auch billig bezweifelt werden kann, dass die Pigmentierung der Netzhaut durch aktive Lokomotion der Pigmentepithelien in dem Umfange statthabe, wie es C. annimmt, so muss doch das Vorkommen dieser Art des Eindringens der Pigmentepithelzellen in die Netzhaut als erwiesen betrachtet werden. —

Was das Hineinwuchern des Pigments in die Netzhaut betrifft, so hat dieser Modus die meisten Autoren und Befunde für sich. So vertritt Wagenmann ganz entschieden die Ansicht, dass das in der Retina vorfindliche Pigment als eingewuchert zu betrachten ist. In der Diskussion zu C.'s Vortrage in Heidelberg betont er, er habe zwar auch Formveränderungen an den Pigmentepithelien bemerkt, er konnte aber „mit Sicherheit nachweisen, dass die Epithelien in Wucherung geraten waren und sich weit in die Netzhaut hineingeschoben hatten". Ausser diesem Autor ist das Hineinwuchern von Pigmentsträngen in die Netzhaut bis an die Gefässe bereits früher von H. Müller, Junge, Schweigger, Leber u. a. sichergestellt; schon von Maes und Landolt auch bei der typischen Retinitis pigmentosa beschrieben, und hat dieser Pigmentierungsmodus allgemeine Aufnahme in die neueren Lehrbücher gefunden als der wesentliche Faktor bei Entstehung der Retinapigmentierung.

Der Transport von freiem, molekulärem Pigment durch Leukocyten scheint auch eine, wenn schon nicht sehr häufige Art des Hineingelangens von Pigment in die Netzhaut darzustellen. So meint Wagenmann in der erwähnten Diskussion, dass man nicht vollständig leugnen dürfe, dass Pigmentmoleküle aus den in der Ernährung geschädigten Pigmentzellen ausgeschwemmt und von anderen Zellen aufgenommen und eventuell verschleppt werden. „Ich möchte wenigstens . . . die genannten Prozesse auf keinen Fall ganz ausschliessen." „Die anatomische Untersuchung bei der Retinitis pigmentosa haben mich ebenfalls zu der Annahme geführt, dass die Pigmentmoleküle aus den Pigmentepithelien austreten und von anderen Zellen aufgenommen werden können."

Leber (l. c. S. 168) denkt angesichts der in der pig-

mentierten Netzhaut vorkommenden freien Pigmentzellen an die Möglichkeit, „dass die freigewordenen Pigmentkörnchen von Leukocyten aufgenommen und in die Netzhaut transportiert werden, in welcher sich die Leukocyten in sesshafte Pigmentzellen umwandeln." Die geringe Zahl der bei dem Prozesse auftretenden Leukocyten scheint ihm jedoch „gegen eine erheblichere Beteiligung eines solchen Vorganges" zu sprechen. (Er hält jene Zellen mit Capauner, wie schon oben erwähnt, für aktiv eingewanderte Pigmentepithelzellen.)

Krückmann deutet die grossen (besonders an den Verwachsungsstellen der Netzhaut und Chorioidea befindlichen) Pigmentklumpen entweder als pigmentierte Leukocyten (wenn eine Leukocytenauswanderung vorhanden ist). Andererseits handelt es sich um phagocytisch tätig gewesene neugebildete Pigmentepithelzellen, welche die Pigmentkörnchen der zerfallenen Epithelien aufgenommen haben. Dies ist sicher der Fall nur dann, wenn ein deutlich und gut färbbarer Kern in der pigmentüberfüllten Zelle nachweisbar ist. Ist dies nicht der Fall, so handelt es sich um zusammengesinterte Fragmente und Pigmentkörner zugrunde gegangener Zellen. In den frischeren Stadien des Pigmentierungsprozesses, insbesondere bei ausgiebigerem Zellzerfall und anschliessender Regeneration findet man „so gut erhaltene Exemplare körnchenhaltiger Leukocyten und Pigmentzellen, dass ein Zweifel kaum aufkommen kann." Ferner scheint nach K. auch bei dem Eintritte des Pigments in die perivaskulären Lymphbahnen ein Transport durch Leukocyten in Frage zu kommen.

Auch der Lymphstrom als Vehikel für die Beförderung des Pigments in die Netzhaut ist von vielen Seiten anerkannt. So von Knies (und neuerdings auch Guaita und Ewetzky), der annimmt, dass „wenn eine Anzahl von Retinakapillaren zugrunde gehen, der die Ernährung der äusseren Retinaschichten besorgende Chorioidealstrom vikariierend eintritt und so die durch die Atrophie der Pigmentepithelien freigewordenen Pigmentstäbchen in die Netzhaut hineingeschwemmt werden".

Krückmann nimmt an, „dass der Lymphstrom, welcher aus dem subepithelialen Gewebe in das Epithel hineingeht, voraussichtlich in direkt fortlaufender Richtung das Eindringen der Pigmentepithelzellen und ihrer Derivate in die rarefizierten Netzhautschichten beeinflusst. In späteren Stadien begünstigen die perivaskulären Lymphbahnen eine Verschiebung nach der Papille hin. Es scheint auch ein Lymphstrom flächenhaft durch die Retina zu gehen, der den Transport papillenwärts besorgen könnte."

Fassen wir zusammen, so müssen wir sagen, dass die vier genannten Arten des Transportes tat-

sächlich bei der Netzhautpigmentierung mitwirken können, dass sie jedoch für das Zustandekommen der letzteren ungleichwertig sind und keine von ihnen ausschliesslich wirksam ist.

Der Eigenbewegung des Pigmentepithels kommt wohl nur eine ganz untergeordnete Rolle zu und das nur in den frühesten Stadien, wo dem lebhafteren Zellzerfalle eine reichlichere Pigmentepithelzellenneubildung folgt. In demselben Stadium ist auch der Transport der Zellderivate durch Leukocyten am lebhaftesten. Die Hauptmasse des Pigmentes wuchert in die Netzhaut herein. Es ist das Verdienst Krückmanns, das Bild der ersten Entwicklung der Netzhautpigmentierung experimentell studiert und gezeigt zu haben, „dass den Pigmentepithelien und ihren Zellresten der Weg in die Netzhaut durch diejenigen Lücken vorgezeichnet ist, welche nach der Nekrose der nervösen Substanz entstanden sind". Das erste Eindringen der Pigmentzellen und Derivate in die rarefizierten Netzhautschichten wird allerdings durch den Lymphstrom begünstigt.

Die hauptsächliche Wirksamkeit des Lymphstromes als Beförderungsmittel, tritt jedoch erst in den fortgeschrittensten Stadien des Prozesses ein, wo bereits alle in der Netzhaut vorfindliche pigmentierte Zellarten zerfallen und zumeist freies Pigment in den Geweben vorhanden ist. Hierfür spricht die ophthalmoskopisch häufig nach langer Beobachtungszeit konstatierte Aenderung in der Konfiguration und Anordnung der Pigmentherde in der Netzhaut. (Siehe unsere Fälle III und VII.)

Spezieller Teil.

Den folgenden Betrachtungen liegen bloss Beobachtungen am Menschen zugrunde. Es sind sämtlich Verletzungen. In sechs Fällen Kontusion des Augapfels ohne Eröffnung seiner Hüllen, zweimal durch Kuhhornstoss, einmal durch einen Stockhieb, zweimal durch Holzpfeilschuss, und einmal durch einen Steinwurf erzeugt. In zwei Fällen handelt es sich um seit Jahren im Auge verweilende Fremdkörper aus Eisen. Davon hat einer seit 21 Jahren im Glaskörper und der andere seit zwei Jahren in der Sehnervenpapille seinen Sitz. Von all diesen Fällen war bloss bei einem der Fälle von Kontusion Anlass zur Enukleation und anatomischen Untersuchung, und zwar wegen grosser Schmerzen in dem erblindeten Auge infolge von aufgetretener Drucksteigerung.

I. Anatomischer Befund einer akut entstandenen Pigmentdegeneration der Netzhaut beim Menschen.

Ueberblicken wir die gesamte Literatur der Retinitis pigmentosa, so ragen aus dem Chaos der Publikationen zwei empor, welche wichtige Etappen in der Entwicklung unserer Anschauungen von dieser Erkrankung der Netzhaut bedeuten und die sich an die Namen Leber und Wagenmann knüpfen. Lebers Darstellung in Graefe-Saemisch' Handbuche der Augenheilkunde (Band V, S. 633 ff. I. Aufl.) bringt uns nicht nur eine scharfe Definition des bis dahin etwas verschwommenen in der Literatur schwebenden Begriffes der „Pigmentdegeneration der Netzhaut"; er hat auch das histologische Bild dieser Netzhautveränderung ein für allemal festgestellt und alle späteren Untersucher berufen sich bestätigend darauf. Bezüglich der Pathogenese konnte er allerdings bei dem spärlichen und eines einheitlichen Gesichtspunktes entbehrenden, dazumal vorliegenden Materiale zu keiner sicheren Entscheidung kommen, vieles scheint ihm jedoch „für die Entstehung von der Aderhaut aus" zu sprechen.

Diese Vermutung hat sich nun durch die bekannten Experimente Wagenmanns (1890) in klarster Weise als richtig erwiesen, dem es gelang experimentell am Tiere von der Aderhaut aus ein Krankheitsbild zu erzeugen, dass der Hauptsache nach mit dem bekannten Krankheitsbilde an der menschlichen Netzhaut übereinstimmte. Seither ist das Augenmerk der Untersucher (Wagenmann, Deutschmann, Bürstenbinder) auf den Nachweis der die Pigmentdegeneration der Netzhaut begleitenden Aderhaut- resp. Aderhautgefässveränderungen gerichtet. Die genannten drei Untersucher haben dieselben auch bestätigt. Auch die vor Wagenmann von Leber und Landolt gemachten Befunde fügen sich gut in das Bild.

Sehen wir nun zunächst von klinischen Unterschieden ab und nehmen wir die Pigmentdegeneration der Netzhaut als anatomischen Begriff, so wurde das von Leber fixierte pathologisch-histologische Bild derselben unter den verschiedensten Umständen histologisch festgestellt: zunächst als Ausgang wirklicher Entzündungen der Netzhaut und Aderhaut (diffuser Retinitis, disseminierter Chorioretinitis); dann aber auch — meist als zufälliger Befund — an Augen, die durch destruierende Prozesse im vorderen Abschnitte erblindet waren (totales Leukoma adhaerens, Iridochorioiditis, Sekundärglaukom, Staphylom der Cornea und Sklera, etc.). Den Untersuchern solcher Fälle, welche Leber als sekundäre Retinitis pigmentosa bezeichnet, (Donders, Pope, H. Müller, Schweigger, Junge, Arn. Pagenstecher) verdanken wir unsere ersten Kenntnisse der pathologischen Anatomie der Pigmentdegeneration der Netzhaut, sowie die endliche Feststellung der Tatsache, dass das in der Netzhaut vorfindliche Pigment aus dem Pigmentepithel stamme.

Diesen reihen sich an die anatomischen Befunde bei der primären, sogen. „Retinitis pigmentosa", d. h. der typischen chronischen Pigmentdegeneration der Netzhaut. Die erste solche erfolgte durch Donders, welcher sie 1861 durch Maes publizieren liess. Diesem folgten Leber,[1]) Landolt,[2]) Hosch,[3]) Poncet,[4]) Hirschberg,[5]) Wagenmann,[6]) Deutschmann,[7]) Bürstenbinder.[8])

Endlich wurde dasselbe anatomische Bild experimentell erzeugt, und zwar: 1. Durch Unterbrechung der arte-

---

[1]) Arch. f. Ophth. XV., 3. Abt. S. 1—25 u. Handb. von Graefe-Saemisch, Bd. V., S. 633 ff.
[2]) Arch. f. Ophth. XVIII., 1. Abt., S. 325.
[3]) Klin. Monatsbl. XIII., S. 58.
[4]) Annal. d'oculist. T. 74, p. 234—239.
[5]) Arch. f. Augenheilk. VIII., S. 49.
[6]) Arch. f. Ophth. XXXVII., 1. Abt., S. 230.
[7]) Beiträge z. Augenheilk. Bd. I., S. 269.
[8]) Arch. f. Ophth. XLI., 4. Abt., S. 183.

riellen Blutzufuhr zur Aderhaut von den Ciliararterien aus durch Wagenmann (nach ihm durch Hertel und Krückmann), ferner gehören hierher die Befunde von Berlin und Markwort, die vor Wagenmann, allerdings mit anderer Deutung, ebenso wie nach ihm Colucci ähnliche Resultate erhielten.

2. Pigmentdegeneration der Netzhaut erhielt Koster, der die Zirkulationsstörung in der Aderhaut durch Unterbindung sämtlicher Vasa vorticosa experimentell herbeiführte.

3. Schliesslich erhielten ein der Pigmentdegeneration der Netzhaut analoges Bild durch experimentelle Einführung von Fremdkörpern aus Eisen in den Glaskörper von Kaninchen: Leber in seiner grossen Monographie über die Entstehung der Entzündung (Leipzig 1891) und E. v. Hippel gelegentlich seiner Untersuchungen über Siderosis Bulbi (Arch. f. Ophth. 40, Abt. 1, S. 123 ff.). v. Hippel war auch, wie aus der erwähnten Arbeit und der Publikation „über Netzhautdegeneration durch Eisensplitter" (Arch. f. Ophth. XLII. Abt. 4) hervorgeht, in der Lage, beim Menschen ähnliche Befunde der Pigmentdegeneration der Netzhaut bei Anwesenheit von Fremdkörpern aus Eisen im Glaskörper, zu machen, wie sie das Experiment ergeben hatte. Die Degeneration entspricht auch hier vollkommen dem Bilde der Retinitis pigmentosa, nur dass die Pigmenteinwanderung keine so hochgradige ist".

Ueberblicken wir die eben aufgezählte bunte Reihe von Prozessen, welche sämtlich imstande sind ein und dasselbe histologische Bild der pigmentierten Netzhautsklerose hervorzurufen, so muss uns auffallen, dass dieselben nicht nur ihrer Art nach sehr verschieden sind, sondern auch in Bezug auf den Zeitraum, welcher zur Hervorbringung jenes Bildes der Verheerung der Netzhaut, nebst der charakteristischen Pigmentinfiltration dieser, erforderlich ist. Wir müssen also nicht nur die primäre von einer sekundären, sondern auch die chronisch verlaufende, von einer akut sich entwickelnden Pigmentdegeneration unterscheiden. Am eklatantesten ist die Differenz, wenn wir z. B. die typische „Retinitis pigmentosa" mit der experimentellen Pigmentdegeneration Wagenmanns vergleichen. Erstere ist eine kaum merklich einsetzende und eminent chronisch verlaufende Erkrankung, die oft fast ebensoviel Jahrzehnte zu ihrer vollen Entwicklung und der endlich totalen Zerstörung der Netzhaut braucht, als die letztere Tage. In 6 Tagen ist es W. gelungen, nach Durchschneidung von Ciliararterien bei Kaninchen ein pathologisch-histologisches Analogon zu der chronischen typischen Pigmentdegeneration der menschlichen Netzhaut zu erzeugen. Zwischen diesen beiden Extremen liegen natürlich mannigfache Uebergänge, so dass einer Trennung in akute und chronische Degeneration nur eine willkürlich gewählte Grenze zugrunde gelegt werden könnte; bei der

ausserordentlichen Differenz der Zeitdauer der Entwicklung der typischen sogen. „Retinitis pigmentosa" gegenüber anderen primären Formen wäre wohl die Bezeichnung „chronisch" für jene allein zu reservieren. (Als primär müsste jedenfalls auch die von v. Hippel auch am Menschen festgestellte Netzhautdegeneration durch Eisenplitter bezeichnet werden, da die Noxe — das durch die Kohlensäure der Gewebe gelöste Eisen — direkt die mit einer spezifischen Affinität für Eisen behafteten Netzhautelemente (Pigmentepithel, Stützfasern) angreift. Sie braucht zu ihrer Entwicklung einen, nach dem bisher vorliegenden Materiale nicht genauer zu fixierenden, ungefähr zwischen ½ und 2 Jahren liegenden Zeitraum.)

Es liegt in der Natur der Sache, dass die übrigen oben angeführten Prozesse,*) welche am menschlichen Auge zur Feststellung der Pigmentdegeneration der Netzhaut Gelegenheit gegeben haben und die sämtlich als sekundäre Degeneration zu bezeichnen sind, meist einen langen Zeitraum zur Entwicklung der letzteren erforderten und deshalb die Zusatzbezeichnung „chronisch" rechtfertigen.

Sehen wir von den Fällen v. Hippels ab, welche bezüglich der Aetiologie und bezüglich der Entwicklungsdauer eine Ausnahmestellung beanspruchen, und sehen wir uns in der Pathologie des menschlichen Auges um nach einem Analogon zu der Wagenmannschen akuten Pigmentdegeneration beim Kaninchen; gibt es beim Menschen eine akut, d. h. in Tagen oder Wochen entstehende, primäre Pigmentdegeneration der Retina? So wurde eine solche akut und primär entstanden gewiss noch nicht beobachtet. Wagenmann selbst analysiert am Schlusse seiner Arbeit einige Fälle von Sehnervenverletzungen beim Menschen, bei denen er aus den Krankengeschichten, wie sie in den betreffenden Publikationen vorlagen, neben den von den Autoren beschuldigten Verletzungen eine Zerreissung von Ciliararterien annehmen zu sollen glaubt. Ein reines Analogon zu der akuten experimentellen Pigmentdegeneration W.'s beim Menschen, scheint uns nachfolgender Fall von schwerer Kontusion des Augapfels vorzustellen:

Fall I.

Der 63 jährige Fleischhauer K . . . . . t, Thomas, führte am 9. März 1893 eine Kuh zur Schlachtbank. Das Tier riss sich plötzlich los und stiess K. mit dem Horn ins linke Auge. Das Sehvermögen dieses Auges, über welches der Patient früher niemals etwas zu klagen hatte, soll sofort nach der Verletzung geschwunden sein.

Wenige Stunden später kam K. auf die Klinik und wurde bei ihm folgender Zustand konstatiert:

In der linken Gesichtshälfte findet sich unter dem unteren Orbitalrande und parallel mit demselben eine etwa 4 cm lange, klaffende Risswunde der Haut. Die Haut der Lider ist geschwollen und blutunterlaufen,

*) Gelegentlich wird auch bei Retinitis albuminurica Netzhautpigmentierung mit deutlicher Einscheidung von Gefässen beobachtet. (Siehe Schnabels Artikel „Retinitis" in Drasches Bibl. d. ges. med. Wissenschaften.)

der innere Augenwinkel durch eine bogenförmige Risswunde aus der Kontinuität herausgerissen. Die Wunden bluten nur wenig. Aus der geschlossenen Lidspalte sieht man abgerissene Gewebsfetzen heraushängen. Bei näherer Untersuchung derselben stellt es sich heraus, dass dieselben aus Konjunktiva und Muskulatur bestehen. Die ganze untere Bulbushälfte ist der Bindehaut entblösst, nur ein Rest derselben ist an der Corneoscleralgrenze erhalten. Die Muskelfetzen entsprechen teils der Sehne und dem daran hängenden Teile des Rectus inferior, teils dem abgerissenen Rectus externus. Dementsprechend bringt der Kranke den Bulbus bei der Abduktion nicht über die Mittellinie und ist die Beweglichkeit nach abwärts bedeutend behindert, während die Bewegungen des Auges nach oben und innen kaum beschränkt sind.

Die Conjunctiva bulbi in der oberen Hälfte ist stark blutunterlaufen. Die Sclera scheint vollkommen intakt zu sein, ebenso die Cornea. Die vordere Kammer ist erhalten, am Boden derselben eine mehrere Millimeter hohe Blutansammlung. Die Pupille ist rund und etwas weiter als die rechte, in ihrer medialen Hälfte sieht man die Linse leicht kataraktös getrübt. Die ophthalmoskopische Untersuchung ist nicht durchführbar.

S. L.: Amaurose.

S. R. $= {}^{6}/_{6}$ mit $+$ 1 D; Jäg I. in 25 cm mit $+$ 4 D.

Die Risswunden in der Haut werden egalisiert und vernäht. Sodann wird das zentrale Stück des Rectus externus aufgesucht und nach Anfrischung beider Rissränder dieselben durch Nähte vereinigt; ebenso wird beim Musculus rectus inferior verfahren.

Die Hautwunden heilen per primam, die Haut der Lider ist noch etwas geschwollen, die Conjunctiva bulbi noch ödematös, das Hyphaema resorbiert sich. Die Schmerzen lassen allmählich nach, so dass am 14. 3. die Augenspiegeluntersuchung zuerst vorgenommen wird. Man erhält mattes rotes Licht vom Fundus, derselbe jedoch wegen grosser Blutextravasate im hinteren Abschnitte des Glaskörpers nicht sichtbar. Keine Lichtempfindung.

21. 3. Die Haut der Lider bereits zur Norm zurückgekehrt. Die Konjunktivalwunden geheilt, auch die Conjunctiva selbst wesentlich abgeschwollen. Die Beweglichkeit des Bulbus nach aussen noch leicht beschränkt.

24. 3. Der Kranke klagt über Schmerzen im Auge und in der linken Kopfhälfte.

27. 3. Die Schmerzen im Auge und im Kopfe bestehen fort und werden immer heftiger. Die Conjunctiva bulbi noch dunkelrot gefärbt und stark gelockert. Das Kammerwasser und die Iris neuerdings von Blutfarbstoff dunkelbraunrot gefärbt. Die Spannung des Augapfels wächst. Aus der Pupille kein rotes Licht mehr erhältlich.

30. 3. Die Schmerzen anhaltend. Hornhaut matt. Das Kammerwasser hat sich etwas geklärt. Der Tonus ist deutlich erhöht.

5. 4. Das konjunktivale und subkonjunktivale Gewebe stark aufgelockert, dunkel gerötet, von stark gefüllten Gefässen durchzogen. Die Kammer erhalten, etwas tiefer als rechts. Die Pupille über mittelweit, rund. Die Iris, soweit die neblig getrübte und gestichelte Hornhaut ein Urteil zulässt, ins grünliche verfärbt. Der Bulbus ist hart und druckschmerzhaft. Auch die spontanen Schmerzen im Augapfel und in der linken Kopfhälfte bestehen fort.

Am 6. 4. wird die Enucleation des verletzten Auges ausgeführt. Dabei erweist sich die Conjunctiva bulbi in der unteren Hälfte in grosser Ausdehnung durch Verwachsung an die Unterlage fixiert und muss abpräpariert werden.

Am 13. 4. verlies der Kranke mit geheilter Operationswunde die Klinik.

Der Bulbus wurde in Müllerscher Flüssigkeit konserviert und in Alkohol nachgehärtet.

Die anatomische Untersuchung des enucleierten Bulbus ergab zunächst folgenden makroskopischen Befund:

Der äusserlich wohlgeformte Bulbus misst 25½ mm im saggitalen, 25 mm im transversalen, 24½ mm im vertikalen Durchmesser. Derselbe

wird in eine obere und untere Hälfte zerlegt. Die Cornea ist bezüglich ihrer Wölbung und Dicke normal. Die vordere Kammer hat eine eigentümliche, annähernd nierenähnliche Form mit der Konkavität nach rückwärts. Sie ist fast vollständig erfüllt von einer sulzähnlichen, zähen, gelblichen Gerinnungsmasse. Die Pupille beträgt 6 mm im Durchmesser. Die Form der Kammer ist bedingt durch folgende Veränderung der Iris: Diese ist nämlich verdünnt und in ihrer medialen Hälfte zwischen Pupillar- und Ciliarzone ziemlich scharf geknickt, so dass in ihrer vorderen Fläche eine ansehnliche Vertiefung entsteht, welcher rückwärts eine angemessene Vorwölbung entspricht. In der lateralen Hälfte zeigt dieselbe bloss eine leichte Ausbiegung nach rückwärts. Die Linse ist dementsprechend disloziert und deformiert, indem der mediale Rand derselben nach rückwärts verschoben und rund (abgestumpft) erscheint, während der laterale Rand an normaler Stelle sich befindet und mehr zugespitzt ist. Der Abstand des letzteren von der Kuppe der Ciliarfortsätze beträgt 1 mm, dieselbe Distanz auf der anderen Seite hingegen 2 mm. Innerhalb des ersteren sieht man die Fasern der Zonula Zinnii, welche lateral fehlen. Hier liegt das Pigmentblatt der Iris und die Köpfe der Ciliarfortsätze frei zutage.

Der Glaskörper hat ein faseriges Gefüge und ist von der Retina in Form eines Hohlkegels abgelöst, der mit seiner Spitze an der Papille fixiert ist und dessen Basis, an welcher er andererseits festhaftet, gebildet wird von der hinteren Linsenfläche und sich von hier aus medial bis zur Ora serrata erstreckt, lateral begreift sie noch den Ciliarteil der Retina in sich. Die Innenfläche dieses reichlich längsgefalteten Kegelmantels ist bedeckt von einer ganz dünnen Schichte einer schokoladefarbenen, leicht abhebbaren lockeren Masse, welche Flecken bildend bis zur Ciliargegend sich erstreckt. Die Papille liegt in der Tiefe der Spitze des vom Glaskörper gebildeten Kegels, welcher nicht auf der Papille, sondern im unmittelbaren Umkreise um dieselbe sich anheftet. Das am Durchschnitte auf der Papille sichtbare Dreieck von dunkelbraunroter Farbe ist die aus Blut und neugebildetem Gewebe bestehende Verklebungsmasse. Um die Papille sieht man einen ähnlichen schokoladefarbenen Strahlenkranz.

Die Retina ist anscheinend verdickt, ihre Oberfläche fein warzig uneben. Dieselbe zeigt in ihrer temporalen Hälfte und zwar ungefähr in dem von den grossen temporalen Aesten der Gefässe begrenzten Gebiete, nach abwärts jedoch dasselbe etwas überschreitend, eine bereits mit unbewaffnetem Auge wahrnehmbare Pigmentierung. Durch Lupenbetrachtung gewahrt man, dass dieselbe aus feinsten schwarzen Pünktchen besteht, welche wie feines Pulver (Schnupftabak) hier ausgestreut scheinen und stellenweise zu unregelmässig begrenzten Fleckchen und Strichelchen sich häufen. Diese so pigmentierte Zone verläuft in der unteren Hälfte äquatorial, beginnt ungefähr 10 mm lateral von der Papille und endet knapp hinter dem Aequator; in der oberen Hälfte entspricht sie einem meridional verlaufenden ca. 6 mm breiten Streifen, welcher 11 mm lateral von der Papille beginnend fast bis zur Ora serrata reicht. Die Pigmentanhäufung hält sich ungefähr an die Gefässverteilung. Die pigmentierten Partien grenzen sich ziemlich scharf ab gegen die makroskopisch nicht veränderte Netzhaut. Während diese glatt erscheint und ihre Gefässe deutlich sichtbar sind, ist jene dunkler grau, ihre Oberfläche fein höckerig und gefältelt, ihre Gefässe nur sehr undeutlich zu sehen. Die Partie der Netzhaut zwischen der pigmentierten Zone und der Papille ist bedeckt von einer zarten Auflagerung, durch welche die Netzhautgefässe nur durchschimmern und die sich stellenweise etwas abheben lässt. Auch unter diese scheint sich jedoch die Pigmentierung bis zur Papille fortzusetzen.

Im Bereiche des veränderten Bezirkes ist die Netzhaut mit der Chorioidea inniger verklebt.

Mikroskopischer Befund: Bezüglich des vorderen Augapfelabschnittes sei hier bloss auf den bereits geschilderten Lupenbefund verwiesen, da derselbe für den Gegenstand unserer Untersuchungen ohne Belang ist. Eingehend geschildert seien hier bloss die Veränderungen des hinteren Augapfelabschnittes, speziell der uns hauptsächlich interessierende Zustand

der inneren Augenhäute. In der medialen Hälfte sind beide, Netzhaut und Aderhaut, von der Papille bis in die äusserste Peripherie von vollkommen normaler histologischer Beschaffenheit, auch ihre gegenseitige Lage und die Kontinuität sind nirgend gestört. Hingegen ist entsprechend dem bereits makroskopisch veränderten Bezirke in der lateralen Hälfte die Netzhaut gleich vom Papillenrande ab verwandelt in ein grobmaschiges Geflecht (hierzu Tafel I), das in seiner Mitte von einer aus mehreren Lagen von Körnern gebildeten Schichte, welche der inneren Körnerschichte entspricht, durchzogen wird. Nach innen von dieser Körnerschichte bildet das Stützgewebe ein engmaschiges Gefüge, nach aussen lockere grobmaschige Netze von Gerüstbalken, welche gegen die Chorioidea zusammenfliessen zu einem dichten Gewebe, welches stellenweise direkt der Lamina vitrea aufsitzt, ohne durch ein Pigmentepithel abgegrenzt zu werden (Taf. 1., Fig. 2).

Das Pigmentepithel zum Teil in normaler Lage und mit etwa normalem Pigmentreichtum, aber unterbrochen von Inseln schwach pigmentierter und ganz pigmentfreier Epithelzellen. (Fig. 1.) An anderen Stellen absolutes Fehlen der Pigmentepithelzellen überhaupt (Fig. 2 u. 3); und wieder an anderen Stellen eine Verdickung der Pigmentlage oder der Pigmentepithelschichte reichliche Pigmenthaufen aufgelagert, die dann weiter gegen die Papille zu die hier ganz atrophische und degenerierte Retina in von aussen nach innen abnehmender Masse fast der ganzen Dicke nach durchsetzen, wodurch keilförmige, mit der Basis der Lamina vitrea aufsitzende Pigmentlager entstehen, welche das Retinagewebe substituieren (Fig. 2).

Am weitesten lateral in der erkrankten Partie ist die Retina inklusive der inneren Körnerschichte ziemlich gut erhalten. Die Gefässe innen von der Körnerschichte deutlich gefüllt zu sehen. Aussen von der Körnerschichte dasselbe Bild der Degeneration der Netzhaut, das grobmaschige Gewebe, welches gegen die Lamina vitrea zu sich dichter zusammenschliesst. Lokale Pigmentanhäufungen innerhalb der atrophischen Netzhaut meist in den gelockerten mehr gegen die Körnerschichte gelegenen Partien. Hier kann man schon ganz deutlich sehen, dass die Pigmentanhäufungen manchmal der Wandung von Gefässen folgen und sich bis über die Körnerschichte hinein erstrecken. An solchen Stellen ist die Retina in allen ihren Schichten als degeneriert zu bezeichnen und die immer wahrnehmbare Körnerzone unregelmässig verworfen, keine kompakte geschlossene Körnerzone mehr bildend.

Das Pigment in der Retina bildet zum Teil einfache Anhäufungen über der Lamina vitrea, die verschieden weit in die Retina hineinreichen, zum Teil kleidet das Pigment in langgestreckten verzweigten Zügen unverkennbar Gefässe ein, was sowohl an den Längsschnitten, als insbesondere an quergetroffenen Gefässen deutlich zutage tritt (Fig. 2). Es hat den Anschein, dass das Pigment den perivaskulären Spalträumen der Gefässe folgend oft auf lange Strecken hin zu verfolgende Pigmentscheiden um die Gefässe bildet.

Die Retina zeigt zahlreiche mikroskopische Abhebungen (Fig. 3), die sich an Durchschnitten girlandenförmig darstellen; die innere Körnerschichte zeigt diesen Girlanden entsprechend, auch welligen Verlauf. Mit pfeilerartigen Stützen ist die Netzhaut nur diskontinuierlich der Lamina aufgelagert, statt wie normal ihr direkt aufzuliegen. Es kann an solchen Stellen das Pigmentepithel vollständig fehlen, und die Retina ist in Form eines Brückenbogens über einen am fixierten Präparate von filzartig strukturiertem Gerinnsel erfüllten Hohlraume ausgespannt. Das Pigment bleibt in der Regel der Lamina elastica angelagert und zeigt im übrigen dieselben Abweichungen von normalen Verhalten, wie an den übrigen Stellen.

Die Chorioidea verdünnt, die Veränderung vornehmlich die Lage der kleinen und kleinsten Gefässe betreffend. Die typische reichliche Anordnung der Choriocapillaris grösstenteils vermisst. An einigen wenigen Stellen in der Umgebung grösserer Gefässe kleine Infiltrationsherde. Die Lamina vitrea an einzelnen Stellen nicht nachzuweisen, stellenweise sicher fehlend. Als deutlicher Ausdruck dieses Defektes ist an solchen Stellen eine direkte bindegewebige Kontinuität zwischen der atrophischen Retina und der Chorioidea, deren Bindegewebe an diesen Stellen vermehrt

erscheint, hergestellt, ohne dass hier Zeichen frischerer Entzündung (kleinzellige Infiltration) nachzuweisen wären. (Taf. I. Fig. 2.)

In der Nähe des Optikus(stammes) lateral, ungefähr entsprechend dem Skleralansatze, deutliche Reste einer stattgehabten Blutung in Form von nicht sehr reichlicher Einlagerung von gelbbraunen Blutpigmentschollen im Gewebe der Sklera.

Die Papille zeigt eine kesselförmige Exkavation, die bis an die Lamina cribrosa reicht. Die Exkavation ist nahezu ganz erfüllt von einem kompakten, grossen Blutgerinnsel, bestehend aus Fibrin, scholligem, verändertem Blutpigment und Resten roter Blutkörperchen. Ein noch etwas grösserer Blutklumpen, offenbar jüngeren Datums, mit reichlichen, noch ziemlich gut erhaltenen roten Blutkörperchen liegt auf dem Papillenende der medialen intakten Netzhauthälfte resp. deren Limitans interna. Von diesem aus zieht sich eine ungleichmässig dicke Schichte geronnenen Blutes, die ganze mediale Netzhauthälfte bedeckend, nach vorne bis auf die pars ciliaris retinae. Auch die der Netzhaut zugekehrte Oberfläche des kegelförmig abgelösten Glaskörpers ist mit einer dünnen Schichte geronnenen Blutes bedeckt. Auf der lateralen, degenerierten Netzhauthälfte erstreckt sich der geschilderte präretinale Belag bloss auf die nächste Umgebung der Papille und ist hier sehr dünn.

Als Ursache der der Verletzung auf dem Fusse folgenden Erblindung ergibt sich aus dem anatomischen Befunde eine profuse präretinale Blutung aus einem oder mehreren Papillengefässen, vielleicht aus der Zentralarterie selbst, welche auch die ausgedehnte Ablösung des Glaskörpers erzeugte. Dieser ersten folgte am 27. 3. unter Zunahme der Schmerzen, neuerlicher blutiger Verfärbung des Kammerwassers und der Iris und Schwund des letzten Restes des roten Lichtes vom Fundus eine Nachblutung. Von da ab konstante Steigerung des Binnendruckes, welche gewiss zum Stillstande der Blutung beitrug, aber wegen unerträglicher Schmerzen zur Enukleation des blinden Auges nötigte.

Der eben beschriebene histologische Befund der Netzhaut deckt sich vollständig mit den analogen Veränderungen bei typischer Retinitis pigmentosa. Höchstgradige Atrophie der Netzhaut mit Schwund der nervösen und starker Hypertrophie der bindegewebigen Elemente, des Stützgerüstes. Als auffälligstes Symptom die Einwanderung von Pigment in die Netzhaut sowie die ganz merkwürdige Anordnung desselben in engem Anschlusse an die Verzweigungen der Netzhautgefässe. Leider war es, wie oben erwähnt, in unserem Falle nicht möglich, zu ophthalmoskopieren. Um diesen Mangel zu decken und die Uebereinstimmung beider Befunde auch möglichst sinnfällig zu machen, haben wir ein Flächenpräparat aus der veränderten Netzhautpartie hergestellt und es bei etwa 20facher Vergrösserung besichtigt, welche ungefähr der Vergrösserung des aufrechten Bildes beim Ophthalmoskopieren (wenn sie auch grösser ist) am nächsten kommt. Fig. 1a gibt diesen Anblick wieder. Gleichzeitig waren wir in der Lage in ganz analoger Weise ein Flächenpräparat aus der Netzhaut eines Kranken zu gewinnen, welcher im Leben an klinisch konstatierter typischer Retinitis pigmentosa litt. (Fig. 1b.) Der Vergleich beider Figuren und beider Präparate ergibt komplette Analogie und wir zweifeln nicht, dass sich die ver-

änderte Netzhautpartie unseres Falles dem Ophthalmoskopiker ebenso präsentiert hätte, wenn die Untersuchung möglich gewesen wäre. Streckenweise Einscheidung grösserer Gefässstämme fällt in beiden Figuren auf, besonders aber die Identität einzelner von Pigment gebildeter Figuren, die sich an die Abzweigungsstellen der Gefässe anlehnen. Wir haben hier also eine, in diesem Falle durch eine schwere Kontusion des Augapfels erzeugte, Netzhauterkrankung vor uns, die sich anatomisch und ophthalmoskopisch deckt mit der typischen „Retinitis pigmentosa". Den etwaigen Einwand, dass es sich hier um ein zufälliges Zusammentreffen einer Verletzung mit der fraglichen Erkrankung handeln könnte, müssen wir mit dem Bemerken zurück-

Fig. 1.

a. b.

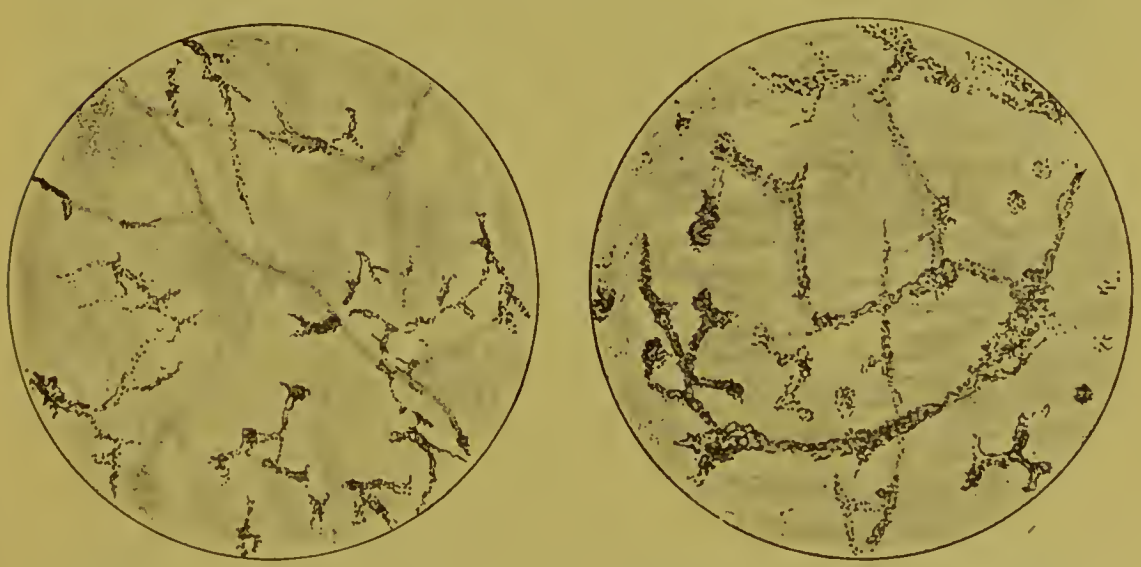

weisen, dass der Befund am anderen Auge funktionell sowohl als auch ophthalmoskopisch vollkommen normal war, dass insbesondere keinerlei Pigmentanomalie an diesem Fundus wahrnehmbar war und, dass das einseitige Auftreten der Retinitis pigmentosa ein ungeheuer seltenes ist[9]) und unser Kranker, der ja schon 63 Jahre alt war, niemals vorher über das verletzte Auge zu klagen hatte. Abgesehen von all dem, kommt bei typischer Retinitis pigmentosa eine derartige Beschränkung der Veränderungen auf eine Netzhauthälfte von der Papille bis zur Ora serrata kaum vor.

Einen ähnlichen anatomischen Netzhautbefund eines durch

[9]) Deutschmann, welcher in der Lage war, den ersten durch Pedraglia 1865 publizierten Fall von einseitiger typ. Retinitis pigmentosa, nahezu 30 Jahre später zufällig zur anatom. Untersuchung zu bekommen, erwähnt in der Publikation dieses Befundes (D.'s Beiträge z. Augenheilk. I. Bd., S. 269) nur noch zweier Fälle beglaubigter einseitiger solcher Erkrankungen und zwar: Ancke (Centralbl. f. pr. A. 1885) und Günsburg (Arch. f. Augenheilk. Bd. 21).

Kontusion, ohne Perforation der Augapfelhüllen, verletzten Auges in der Literatur aufzufinden, haben wir uns vergeblich bemüht.

Sowohl der mikroskopische Befund selbst in der erkrankten Netzhautpartie, als auch die Lage und Ausdehnung derselben, entsprechen ungefähr dem Bilde, welches Wagenmann bei halbseitiger Durchschneidung der Ciliararterien am Kaninchen erhalten hat. Wenn wir ferner auf die Reste der unzweifelhaft aus zerrissenen hinteren Ciliargefässen stattgehabten Blutung hinweisen, welche sich in Form von Einlagerung reichlicher Blutpigmentschollen lateral vom und unweit vom Optikuseintritte in der Sklera vorfanden, also auch der Lage nach der degenerierten Partie entsprachen; und ferner erwägen, dass die zugehörige Partie der Aderhaut stellenweise sklerosiert erschien und im ganzen verdünnt auf Kosten hauptsächlich der Choriokapillaris, deren Geflecht sich entschieden rarefiziert zeigte — so erscheint die Analogie mit Wagenmanns Befunden komplett. Der Zeitraum, welcher zur Entwicklung der Degeneration in unserem Falle erforderlich war, ist natürlich nicht genau bestimmbar, liegt aber sicher innerhalb der 28 Tage, welche vom Tage der Kontusion bis zur Enukleation verlaufen waren.

Die Bedenken gegen die Uebertragbarkeit der tierexperimentellen Befunde auf die Physiologie und Pathologie der Netzhauternährung beim Menschen, wie sie Wagenmann selbst hegte, und die wir auch bereits im allgemeinen Teile erörtert haben, werden durch den hiermit erbrachten anatomischen Nachweis einer durch Zirkulationsstörung in der Aderhaut akut entstandenen Pigmentdegeneration der menschlichen Netzhaut stark in den Hintergrund gedrängt.

Seit Wagenmann wird allgemein angenommen, dass es eine Pigmentdegeneration der Netzhaut ohne Zirkulationsstörung in der Aderhaut nicht gibt. Für die sekundären Netzhautpigmentierungen war es schon vorher bekannt, dass dabei „oft ausgedehnte Sklerosierung der Gefässwände und entzündliche Veränderungen im Stroma der Aderhaut" gefunden werden (Leber). Es lag deshalb nahe, auch für die typische chronische Pigmentdegeneration Aderhautveränderungen vorauszusetzen. Solche wurden, wie bereits erwähnt, von Wagenmann selbst und von allen Untersuchern dieser Erkrankung nach ihm festgestellt, alle schliessen sich Wagenmanns Ansicht an, „dass der ursprüngliche Sitz der Erkrankung vornehmlich, wenn nicht ausschliesslich, in die Aderhaut zu verlegen wäre", wenn sich Veränderungen dieser Membran konstant fänden. Wir zweifeln nicht daran, dass auch bei weiteren Fällen von typischer Retinitis pigmentosa, die Aderhautveränderungen werden histologisch festgestellt werden; wir glauben mit Wagenmann, dass „die Veränderungen der Aderhaut jedenfalls erforderlich sind", können aber nach dem,

was wir im allgemeinen Teile gesagt haben, über die Rolle, welche, wie wir glauben, den Netzhautgefässen bei der chronischen Entstehung der Netzhautpigmentierung zukommt — nicht mit W. auch annehmen, „dass die Veränderungen der Aderhaut allein schon genügen, um die typische chronische Pigmentdegeneration zu erklären. Wir haben dort darauf hingewiesen, dass es Fälle von schwerer Aderhautgefässerkrankung gibt, die der Sklerose dieser Gefässe bei der Retinitis pigmentosa analog sind und ohne erhebliche oder gar die typische Netzhautpigmentierung bestehen.

Hingegen gibt es bei der chronischen Pigmentdegeneration keinen Befund, die Aderhautveränderungen nicht ausgenommen, der so konstant und regelmässig wäre, wie die Sklerose der Netzhautgefässe. Sie war schon lange vor Wagenmanns Arbeit, als wesentlicher Bestandteil des ophthalmoskopischen Bildes der Retinitis pigmentosa bekannt (s. Leber in Graefe-Saemisch' Hdbch. I. Aufl. Bd. V), wir finden sie aber auch in allen bisher anatomisch untersuchten Fällen histologisch festgestellt. Ausser Wagenmann selbst, fand schon Landolt: „Das Lumen der Gefässe (i. e. der Netzhaut) infolge der Verdickung ihrer Wandungen erheblich verengt oder geschwunden"; Bürstenbinder: „Die Gefässe der Netzhaut lassen eine Verdickung der Wandung und dadurch bedingte Verringerung des Volumens erkennen." „Bei einigen ist die verdickte Wandung deutlich opak getrübt, hyalin degeneriert"; Deutschmann (I. Fall): „Die Netzhautgefässe sind stark sklerotisch verdickt"; im II. Fall: „Die Gefässe durchgehends stark sklerotisch; Hosch: Hypertrophie sämtlicher bindegewebiger Elemente, auch der Adventitia der Gefässe" usw.

Wie verhalten sich nun die Netzhautgefässe bei der akuten Pigmentdegeneration? Bei der experimentellen zunächst. Wagenmann fand (S. 42; Partielle Ciliargefässdurchschneidung — Pigmentdegeneration schon ausgebildet): „Die Retinagefässe sind in all diesen Fällen stets gut injiziert. Anatomisch kann man zwischen den Gefässen der beiden Netzhauthälften keine deutliche Differenz erkennen, wenn auch ophthalmoskopisch die Gefässe der geschädigten Hälfte etwas verengt erscheinen." Auch unser Fall akuter Pigmentdegeneration am Menschen zeigte die Gefässe der Netzhaut zumeist wohlgefüllt, ohne sichtbare Wandveränderungen. Auch ophthalmoskopisch erscheinen bei der akuten Pigmentdegeneration des Menschen die Netzhautgefässe immer unverändert (s. unsere Fälle II und III und die Fälle von Siegrist).

In diesem differenten Verhalten der Netzhautgefässe liegt m. E. ein wesentlicher Unterschied zwischen chronischer und akuter Pigmentdegeneration der Netzhaut. Hieraus folgt zunächst, was ja schon a priori einleuchtet, dass die Netzhaut-

gefässerkrankung keineswegs zu den Folgen der Ciliargefässdurchschneidung oder Aderhautzirkulationsstörung gehört. Dann liegt aber auch in dem Umstande, dass jene bei der chronischen Degeneration konstant gefunden, bei der akuten ebenso konstant vermisst wird, eine weitere Bekräftigung des bereits im allgemeinen Teile betonten Unterschiedes zwischen den Folgen plötzlicher Unterbrechung und der allmählich wachsenden Abnahme der Blutzufuhr von der Aderhaut aus. Folgt schon aus dem bisher Gesagten, dass die Erkrankung der Netzhautgefässe, von der Aderhautgefässerkrankung unabhängig ist, wenn sie auch demselben Zwecke dient, wie diese, so scheint uns hierfür noch der Umstand zu sprechen, dass die beiden auch in bezug auf Zeit und auf Grad der Entwicklung von einander unabhängig sind. In den meisten Fällen chronischer Pigmentdegeneration scheint die Entwicklung beider Komponenten parallel zu gehen. Es gibt aber „anomale Formen" der Retinitis pigmentosa, wie sie insbesondere auch durch Leber[10]) bekannt geworden sind und denen offenbar zeitliche Verschiebung, Differenzen im Entwicklungsgrade und Kombinationen beider zugrunde liegen. Hierher gehören insbesondere die Fälle von sogenannter Retinitis pigmentosa sine pigmento, bei denen ophthalmoskopisch nur die Papillenverfärbung nebst Sklerose der Netzhautgefässe erkennbar ist und erst weit später die Pigmentinfiltration der Netzhaut nachfolgen kann. Ferner die Fälle von sogenannter angeborener Amblyopie und Amaurose durch Retinitis pigmentosa (Leber), wo gleich nach der Geburt der Befund negativ ist und sich auf feine Veränderungen im Pigmentepithel oder den äusseren Netzhautschichten beschränkt und erst im Laufe der ersten Lebensjahre entwickelt sich das typische Augenspiegelbild. Einen histologischen Beleg zu dieser Form liefert z. B. Poncet,[11]) der einen Fall von „angeborener Hemeralopie" bei einem 21 jährigen Mann untersuchte, dessen Vater, Onkel und Grossonkel ebenfalls an angeborener Nachtblindheit litten. Ophthalmoskopisch fehlte bis auf unscheinbare, vereinzelte Fleckchen die Netzhautpigmentierung vollständig. Doch fand sich histologisch Pigment, frei und in Zellen eingeschlossen, in den äusseren Lagen der äusseren Körnerschichte. P. meint, dass dieses Pigment wegen Oedems der Netzhaut mit dem Spiegel nicht sichtbar war und glaubt, dass ähnliche mikroskopische Befunde der Retinitis pigmentosa sine pigmento zugrunde liegen dürften. Mauthner, der den Fall im Jahresberichte für Ophthalmologie referiert, meint, „das Pigment wurde nicht gesehen, weil die ophthalmoskopische Vergrösserung zu schwach ist". In diesem Falle zeigte sich die Lage der Nervenfasern atrophiert; die (Netz-

---

[10]) Arch. f. Ophth. XVII., 1., S. 314.
[11]) l. c.

haut-)gefässe wiesen Sklerose der Wandungen auf, charakterisiert durch abnorme Dicke des Bindegewebes, so dass ein einziges Blutkörperchen das Kaliber eines Gefässes erfüllte. Knapp[12]) fand in einem Falle angeborene Amaurose mit Netzhautpigmentierung exzessive Gefässatrophie in der Retina. Nur drei zentrale Gefässe sind als äusserst dünne rote Linien sichtbar, während eine grössere Zahl ganz weisser dünner Streifen von dem gewöhnlichen Verlaufe der Netzhautgefässe von der Papille ausgehen. K. hält sie für völlig obliteriert durch Bindegewebswucherung. Ein Gegenstück zu diesem Falle Knapps bilden jene drei von Förster[13]) beschriebenen Fälle angeborener Nachtblindheit. Sie zeigten Nystagmus, Amblyopie, aber nur einer derselben Gesichtsfeldbeschränkung bei herabgesetzter Beleuchtung, dagegen ophthalmoskopisch ausgedehnten Schwund des Retinalpigmentes. (Hier überwog wohl die Aderhautgefässerkrankung.) Ein Fall von höchstgradiger Atrophie der Chorioidea bei einem Kranken mit pigmentierter Netzhaut und allen subjektiven Symptomen der typischen Pigmentdegeneration, ist von Mauthner beschrieben.[14]) Die Beispiele solcher ungleichmässiger Entwicklung von beiderlei Gefässdegeneration liessen sich beliebig vermehren.

An dieser Stelle sei aber noch eine sehr bemerkenswerte Tatsache festgestellt. Die Degeneration beschränkt sich nicht nur auf die Netzhautgefässe allein, sie betrifft auch die Gefässe des Optikus selbst, speziell die Zentralarterie. Alle Autoren beinahe, welche in der Beschreibung ihrer anatomischen Befunde der Zentralgefässe des Optikus Erwähnung tun, fanden die Wandungen derselben: hypertrophisch oder hyalin degeneriert, oder beträchtlich verdickt, oder sklerotisch etc. (Landolt, Wagenmann, Bürstenbinder, Deutschmann).

Rekapitulieren wir, was sich aus dem bisher Erörterten für die Pathogenese der primären Pigmentdegeneration ergibt, so müssen wir sagen: Für die akute Entstehung derselben bildet die plötzliche Zirkulationsunterbrechung in den Aderhautgefässen, wie Wagenmann zuerst in seinen Experimenten einwandsfrei und rein nachwies, den alleinigen und ausreichenden Erklärungsgrund. Die chronische Pigmentdegeneration hat ebenso wie die akute ihren Grund in einer Gefässerkrankung. Diese präsentiert sich nach den vorliegenden anatomischen Befunden als Sklerose oder hyaline Degeneration der Gefässwände, (auch als „Perivaskulitis" — Landolt), entwickelt sich also

---

[12]) Transact. Americ. ophth. soc. 1870. S. 120.

[13]) Ueber Hemeralopie und die Anwendung des Fotometers (Breslau 1857. S. 42—44).

[14]) Ein Fall von Chorioideremie. (Bericht des nat.-hist.-med. Vereins in Innsbruck. II. Jahrg. Heft 2. 3.)

exquisit chronisch und hat eine auf lange Zeiträume verteilte und unmerklich zunehmende Ernährungsstörung zur Folge. Sie betrifft auch hier die Gefässe der Aderhaut, gleichzetig aber auch die Gefässe der Netzhaut, ja sie erstreckt sich auch auf die Zentralarterie des Optikus selbst. Damit das typische Bild der Pigmentdegeneration entstehe, muss diese Gefässerkrankung in beiden Membranen parallel gehen. Dieses Verhalten ist durch alle bisherigen anatomischen Untersuchungen typischer Pigmentdegeneration bestätigt. Störungen dieses Parallelismus, exzessive Ausbildung des einen oder anderen Faktors, Fehlen oder zu geringe Ausbildung eines der beiden verhindern die typische Entfaltung des Bildes der Pigmentdegeneration und sind als anomale Formen derselben bekannt.

Es liegt nun nahe anzunehmen — wir betreten hiermit den Boden der Hypothese — dass die Gefässerkrankung nicht nur die Arteria centralis optici ergreift, dass sie auch schon in der Arteria ophthalmica bestände, dann wäre nicht nur der oben festgestellte Parallelismus der Erkrankung des ciliaren und retinalen Gefässgebietes sehr einleuchtend, es eröffnet sich dadurch auch ein Ausblick auf die bis heute noch nicht vollkommen geklärte Frage der Aetiologie der typischen chronischen Pigmentdegeneration der Netzhaut. In letzter Linie ist dieselbe, wie sich eben ergab, auf eine Erkrankung von Gefässen zurückzuführen.

Von den bisher beschuldigten ätiologischen Momenten ist das älteste und häufigst angeführte die Konsanguinität der Eltern. Zuerst von Liebreich[15]) in der Hälfte aller Fälle gefunden (von Leber und so auch von Hirschberg in 25% der Fälle), wird sie immer wieder als Ursache betont; häufig aber auch direkt bestritten, besonders von den Autoren, die Syphilis als ursächliches Moment ansehen: Quaglino,[16]) der die letztere als häufigste und meist beglaubigte Ursache bezeichnet; Macnamara,[17]) der die hereditäre Syphilis annimmt und die Krankheit besonders häufig unter den Hindus vorfand, denen die Religion das Heiraten unter Verwandten direkt verbietet; für dieselbe Krankheitsursache sprechen sich Swanzy und Galezowski aus, der die Retinitis pigmentosa schlechthin als hereditär syphilitische Erkrankung ansieht. Besonders aber Hutchinson,[18]) der es für festgestellt hält, dass „Syphilis die Ur-

[15]) „Abkunft aus Ehen unter Blutsverwandten als Grund von Retinitis pigmentosa." Deutsche Klin. No. 6 (1861).

[16]) Intorno alla retinite pigmentosa. Annali di Ottalm. XII., 5, S. 372.

[17]) A manual of the diseases of the eye. (cit. nach Jahresber. 1872. S. 351.)

[18]) Suggestions for clinical work in Ophthalmology. Ophth. Hosp. Rep. VII. (cit. nach Jahresber. 1873, S. 350 u. 141.)

sache von Retinitis pigmentosa werden könne". Leber (Jahresbericht 1871, S. 300) spricht sich als Referent aus, „wenn demnach auch kongenitale sowohl, als erworbene Syphilis als Ursache von Retinitis pigmentosa nicht bezweifelt werden kann, so ist doch gewiss nicht, wie Galezowski meint, die ganze Krankheit ohne weiteres auf diesen Ursprung zurückzuführen." Leber selbst fand, besonders in Fällen mit typischem Spiegelbefunde aber abweichendem Verlaufe, Syphilis. Besonders häufig wird auch Heredität als Ursache angeführt, doch ist die direkte Vererbung äusserst selten (Leber: 1 Fall unter 66). Gelegentlich wurde auch Rhachitis als Ursache erwähnt (Schön[19]). In einer grossen Zahl von Fällen ergaben sich überhaupt keinerlei Anhaltspunkte zur Bestimmung der Aetiologie. Alle angeführten ätiologischen Momente widersprechen dem Gefässursprunge der Krankheit nicht, manche (kongenitale und acquirierte Lues und Rhachitis) stimmen sogar sehr gut hierzu. Es ist bisher, bei den seltenen Sektionen solcher Kranker, die an Retinitis pigmentosa gelitten haben, dem Verhalten der Gefässe ausserhalb des Auges keine Beachtung geschenkt worden, es wäre wünschenswert, dass es bei eventuellen bezüglichen Lustrationen in Hinkunft geschehe.

Sehr bemerkenswert ist in dieser Beziehung die schon wiederholt angezogene Untersuchung Landolts, von dessen zwei Kranken mit typischer Retinitis pigmentosa einer an Lebercirrhose, der andere an chronischer interstitieller Nephritis verstarb. (L. selbst findet dies für mehr als zufällig und konstruiert einen Zusammenhang beider Affektionen mit dem Augenbefunde, doch in einer von der unserigen wesentlich verschiedenen Weise.) In diesen Fällen erscheinen also ausser den Augengefässen, zwei andere Gefässgebiete von der Krankheit ergriffen. Dasselbe könnte ja auch noch in anderen Bezirken der Fall sein, worauf gewisse häufige Komplikationen hindeuten: Besonders häufig sind es Defekte des Gehörorgans (Taubheit und Schwerhörigkeit in 22,7% der Fälle — Leber), auch Taubstummheit (Liebreich fand unter 241 Taubstummen 5,8% mit Netzhautpigmentierung); Idiotie (13% Höring), Schwachsinn, angeborene und erworbene Fehler des Nervensystems u. a.

Es ist mir nicht bekannt, ob darauf bereits geachtet wurde, aber es ist nicht ausgeschlossen, dass zu den Degenerationszeichen der Abkömmlinge aus Ehen unter Blutsverwandten eine Neigung zu oder Vorhandensein von Degeneration der Gefässe gehören könnte. Dass es eine Vererbung einer solchen Disposition zu Gefässwandveränderungen gibt, ist eine bekannte Tatsache. Auf diese Weise würden Konsanguinität und Heredität, deren ätiologische Bedeutung, wenn auch noch dunkel, für eine erhebliche Zahl der Fälle nicht bezweifelt werden kann, einigermassen erklärlich werden.

[19]) Centralbl. f. prakt. Augenh. 1898, S. 15.

Eine befriedigende Erklärung fände auch das so äusserst seltene, und sonst kaum zu verstehende einseitige Auftreten der Retinitis pigmentosa (bei Abwesenheit von Syphilis) (Erkrankung bloss einer Carotis oder A. ophthalmica); ebenso der Umstand, dass bei vererbten Formen sich die Pigmentdegeneration erst im 6.—8. Lebensjahre ausbildet. (Die vererbte Krankheitsursache — Disposition zur Gefässwanderkrankung — muss eben erst zu einem erheblichen Grade sich entwickelt haben); ebenso auch die anomalen Formen, indem der eine oder der andere Ast des Gefässes verschont oder geringergradig erkrankt erscheint. Als klassisches Beispiel solch ungleichmässiger Erkrankung stehe hier noch ein Fall Moorens,[20]) der, während drei Geschwister an typischer Retinitis pigmentosa litten, selbst bloss rechts die typische Pigmentierung der Netzhaut und Amaurose aufwies, links bei gänzlichem Mangel jeder Pigmentierung der Netzhaut bloss Atrophie des Optikus mit ausserordentlich dünnen Netzhautgefässen, konzentrische Gesichtsfeldeinengung und Hemeralopie hatte. (Es ist für uns sehr interessant, dass Mooren den Prozess für eine „akute Perivaskulitis" im Landoltschen Sinne auffasste.)

Wir kämen so zu dem Schlusse oder vielmehr zu der Hypothese, wie nochmals betont sein soll, es handle sich bei den Individuen mit typischer Retinitis pigmentosa um eine allgemeine Gefässwanderkrankung, zu welcher die Disposition wahrscheinlich ererbt wird, und welche bei besagten Individuen, meist neben Lokalisationen in anderen Gefässgebieten, manchmal auch vielleicht ausschliesslich, die Arteriae ophthalmicae und ihre Aeste ergreift. Welcher Art diese Gefässerkrankung ist, welche von Autoren, die solche Fälle untersucht haben, histologisch als Sklerose, als hyaline Degeneration, auch als Perivaskulitis bezeichnet wurde, lässt sich vorläufig nicht bestimmt sagen. Sicher ist nur, dass sie hereditär und familiär auftritt, frühzeitig einsetzt und bei exquisit chronischem Verlaufe Jahrzehnte zu ihrer vollen Entwicklung braucht. Luetische Gefässerkrankung und senile Degeneration der Gefässe können gelegentlich bei ähnlicher Lokalisation ein ganz analoges Krankheitsbild erzeugen, welches jedoch immer Abweichungen von der typischen Retinitis pigmentosa zeigt, die hauptsächlich den Beginn, die Entwicklung und den Verlauf der Erkrankung betreffen.

Betrachten wir nun von diesem höheren Gesichtspunkte aus nochmals die am Schlusse des allgemeinen Teiles geschilderte Krankengeschichte, so erscheint die Tatsache, in einem ganz anderen Lichte, dass die mit einer wohlentwickel-

---

[20]) „Ophthalmologische Mitteilungen aus dem Jahre 1873." S. 83—87 (zitiert nach dem Jahresbericht 1874, S. 420).

ten, aber im Beginn und Verlauf atypischen Retinitis pigmentosa behaftete Kranke, an einer ungemein schleichend verlaufenden Erkrankung des Gehörorganes (offenbar einer „Mittelohrsklerose"), im Verlaufe von 30 Jahren taub wurde, dass sie und ihre Schwester das Ohrenleiden ererbt und die Tochter der Kranken bereits damit behaftet ist. Es liegt zweifellos eine gewisse Analogie darin, wenn in einer Familie mit hereditärer Mittelohrsklerose ein Glied neben dieser an Retinits pigmentosa erkrankt, ähnlich wie in Familien mit erblicher Retinitis pigmentosa, diese öfter einmal mit Taubheit sich kombiniert.

II. Mutmassliche Abreissung von hinteren Ciliararterien.

In seinen „Ophthalmoskopischen Studien" veröffentlicht Siegrist[21]) unter dem Titel „Traumatische Ruptur von Ciliararterien" ein in vier Fällen beobachtetes Krankheitsbild, welches, durch direkte oder indirekte Einwirkung stumpfer Gewalt aufs Auge entstanden, als hauptsächliches Merkmal folgenden Augenhintergrundsbefund aufweist: „Eine gelbliche Verfärbung des Augenhintergrundes in einem oder mehreren unregelmässig landkartenförmig aber doch scharf begrenzten Bezirken, in deren Bereich kurz darauf diffus zerstreutes Pigment in die Retina einwandert." „Gemeinsam ist diesen Fällen ferner die Erscheinung, dass der gelblich verfärbte Bezirk des Hintergrundes von der Papille ausgeht und sich von da nach irgend einer Richtung periferwärts im Fundus ausbreitet." Gestützt auf die Analogie seiner Spiegelbefunde mit denen, welche Wagenmann bei Kaninchen dadurch experimentell erzeugte, dass er denselben die hinteren Ciliararterien durchschnitt, kommt Siegrist, nachdem er auch noch andere mögliche Ursachen eingeräumt, zu dem Schlusse: „Die sichere Entscheidung der Frage, was nun von all diesen angeführten Momenten die wirkliche Ursache der beschriebenen Bilder ist, wird wohl erst nach einer mikroskopischen Untersuchung eines derartig veränderten Bulbus getroffen werden können. Zweifellos sicher ist vorderhand nur, dass die eigenartige Affektion auf einer Zirkulationsstörung der Chorioidea beruht."

Uns war das oben näher bezeichnete Krankheitsbild, als wir die Publikation Siegrists zu Gesichte bekamen, nicht mehr unbekannt, wie aus den folgenden zwei Krankengeschichten folgt:

Fall II.

V . . . ., Anton, 5 jähriger Schuhmacherssohn aus Brandeis a. E. kommt am 16. 4. 1893 zur Klinik; vor 4 Tagen wurde ihm von einem mitspielenden Knaben ein Holzpfeil gegen das rechte Auge geschleudert. Er erlitt eine kleine Wunde am Oberlide. Die Lider waren nicht sehr stark geschwollen, der Augapfel jedoch gerötet. Das Sehvermögen vollkommen aufgehoben.

---

[21]) l. c.

Status vom 16. April 1893.

R. A.: Aeusserlich normale Verhältnisse. Die Augapfelbindehaut grob netzförmig injiziert. Ziemlich starke Ciliarinjektion. Am unteren Hornhautpole eine blassgraue, 2 mm lange, strichförmige Trübung. Die übrige Hornhaut in jeder Beziehung normal. Die vordere Kammer normal tief, auf ihrem Boden liegt ein grösseres Blutgerinnsel. Die Pupille rund, schwarz, fast maximal (kein Mydriatikum), ihr Rand scharf, unbeweglich. Sie liegt etwas exzentrisch nach oben innen. Hier ist die, durch Blutfarbstoff grünlich verfärbte Iris, 2 mm breit und verbreitert sich allmählich nach aussen unten bis auf 4 mm. Die unteren Partien derselben zeigen deutliches Schlottern. Mit dem Spiegel aus der Pupille dunkelrotes, gleichmässiges Licht erhältlich, der untere Linsenrand ist sichtbar. Derselbe ist leicht getrübt und am unteren Pole in eine Spitze ausgezogen. Er ist nach oben und auch etwas nach hinten dislociert. Zwischen demselben und dem Pupillarrande entsteht so ein schmales sichelförmiges Gebiet, aus dem man hellrotes Licht vom Fundus erhält. Von letzterem selbst ist nichts zu sehen, wegen starker diffuser Trübung — Infiltration mit Blutfarbstoff — des Glaskörpers. Die Spannung des Augapfels ist normal. Schmerzen weder bei Druck noch spontan vorhanden. Kein Formensehen, zentrale Lichtempfindung und Projektion gut.

Fig. 2.

L. A.: Aeusserlich und ophthalmoskopisch normal.

Im weiteren Verlaufe resorbiert sich allmählich das Blut aus der Iris, der vorderen Kammer und zum Teil auch aus dem Glaskörper, so dass man erst am 21. 5. 93 den Fundus halbwegs gut sehen konnte. An diesem Tage wurde der Kranke entlassen, wobei er folgenden Befund aufwies:

Der Augapfel blass. An der Hornhaut, vorderen Kammer, Iris und Linse, bis darauf, dass das Blut resorbiert ist, die Verhältnisse unverändert. Im Glaskörper sieht man jetzt zahlreiche flottierende Trübungen, teils in Form von faserigen Klumpen und Fetzen, teils als träge, bewegliche, vorhangartig herabhängende zarte Membranen. Die ganze laterale Papillenhälfte (siehe Fig. 2) ist abgeblasst und medial oben eine von zwei Venen begrenzte Partie der Papille etwas eingesunken. Aussen unten im Anschlusse an den Papillenrand ein 1½ P.D. breiter, unregelmässig begrenzter Bezirk innerhalb dessen der Fundus abgeblasst ist, die Chorioidealgefässe sichtbar und punkt- und strichförmige Pigmentanhäufungen sich vorfinden. Die Netzhautgefässe sind sämmtlich normal. S = Fingerzählen in 3 bis 5 m. Perimeteraufnahme wegen mangelhafter Intelligenz des Knaben undurchführbar.

Fall III.

Ch . . . . k, Josef, 11 Jahre alter Fabrikarbeiterssohn, kam am 21. 8. 1894 zur Klinik mit der Angabe, er sei am Abend zuvor dadurch am linken Auge verletzt worden, dass ihn ein halbfaustgrosser Stein traf, den ein Knabe auf einen anderen werfen wollte. Er spürte einen momentanen heftigen Schmerz und drohte umzufallen, da es ihn schwindelte.

Bei der Aufnahme bietet er folgenden Status dar:

Am linken Auge die Haut beider Lider stark geschwollen, prall gespannt, blutunterlaufen. In der Mitte des Oberlides eine ca. $2^1/_2$ cm lange Risswunde der Haut, klaffend, von Blutgerinnseln erfüllt. Nach Entfernung dieser zieht man aus derselben ein $^1/_2$ cm im Durchmesser führendes graues plattes Steinfragment. Eine zweite unregelmässige Risswunde am äusseren Augenwinkel. Die Lidspalte ist infolge der Schwellung geschlossen, kann spontan gar nicht, passiv nur wenig geöffnet werden; man sieht daher bloss, dass die Augapfelbindehaut in grosser Ausdehnung blutunterlaufen ist und Blut auch die vordere Kammer zum grossen Teile erfüllt. Grobes Formensehen ist erhalten.

Das rechte Auge ist äusserlich und ophthalmoskopisch vollkommen normal. S mit 1 D. $^6/_9$. (Analphabet.)

Die Wunden werden gereinigt, die Ränder egalisiert und genäht. Erst am 5. Tage nach der Verletzung.

25. 8. sind die Wunden geheilt und die Lider soweit abgeschwollen, dass eine genauere, auch ophthalmoskopische, Untersuchung möglich ist: Die Hornhaut ist klar und glatt bis auf einige kleine graue Fleckchen im Zentrum nach oberflächlichen Substanzverlusten. Die Kammer ist tief. Das Blut aus derselben ist resorbiert, jedoch ist die Iris noch von Blutfarbstoff grünlich verfärbt. Die Pupille ungefähr 8 mm im Durchmesser, unbeweglich. Gerade oben zeigt ihr Rand einen ganz seichten Einriss des Sphinkter, sonst ist er normal. Die Pupille ist schwarz, die dioptrischen Medien klar, der Fundus gut sichtbar.

Die Papille ist gleichmässig stark abgeblasst, ihre Grenze vollständig verwischt, jedoch nicht erhaben. Die Gefässe derselben, sowie der Netzhaut sind normal. Um die Papillenränder herum ist ein zirka 3 grosse Venendurchmesser breiter, zackig begrenzter, schmutzig grauer dunkler Hof, der bloss lateral unterbrochen ist. Anschliessend an den oberen inneren Quadranten des Papillenumfanges sieht man einen mehr als 2 papillengrossen Bezirk, von unregelmässig zackiger, aber scharfer Begrenzung, der sich von dem übrigen dunkelroten, gleichmässig fein gekörnten Augenhintergrunde deutlich abhebt. Er zeigt eine eigentümliche Veränderung, deren Sitz offenbar die Pigmentepithelschichte sein muss. Es sind hier grössere und kleinere, ganz unregelmässig geformte Flecke, innerhalb deren das Pigment verdichtet zu sein scheint, an anderen ebensolchen Stellen ist ein auffälliger Mangel desselben konstatierbar. Diese zeichnen sich durch die hellrote Farbe der Chorioidea aus, welche auch entlang des ganzen zackigen Randes des ganzen Bezirkes zutage tritt (als ob hier eine Kontinuitätstrennung der Pigmentepithelschichte bestände). — In der Makulargegend sieht man einen dunkelroten, oberflächlich liegenden scharfbegrenzten Blutherd. Er ist 1 P.D. hoch und fast 2 P.D. breit, gegen die Papille eine Spitze aussendend, die zirka $^1/_4$ PD. vom lateralen Papillenrande entfernt endet. Die obere horizontale Grenze des Herdes liegt etwas unterhalb des Niveaus des Papillenzentrums. In der Mitte der Blutung ist ein ungemein stark lichtreflektierender Punkt. Mehrere kleine Blutstreifen begleiten auch einen Zweig der unteren Temporalvene.

S = Fingerzählen in $^3/_4$ m. Das Gesichtsfeld ist allenthalben auf 20—25 ^{0} eingeengt oben aussen und unten sogar auf 15 ^{0}. Der Kranke wird in ambulatorische Beobachtung entlassen.

30. 8. Der an die Papille innen oben anschliessende Bezirk tritt jetzt durch seine hellere Farbe noch schärfer hervor, besonders an seiner Grenzlinie, sowie dadurch, dass die stellenweise Anhäufung des Pigmentes deutlicher wird. Ein ganz analoger Bezirk hat sich anschliessend an den unteren Rand der grossen Blutung gebildet. Er ist über papillengross, mit denselben

Veränderungen der Pigmentierung des Augengrundes. Der punktförmige Reflex auf dem makularen Blutherde hat sich in einen strichförmigen, bis in die Spitze derselben reichenden, verwandelt.

5. 9. Die Konturen der pigmentierten Netzhautbezirke, sowie der einzelnen Inseln in demselben treten immer schärfer hervor. Von dem medial oben liegenden grossen Herde geht jetzt eine ungefähr 1 PD. breite Zone, den ganzen Papillenumfang umschliessend, aus und konfluiert mit dem lateral unteren an die grosse Blutung anschliessenden Herde, so dass jetzt die Papille allenthalben von einer kompakten Partie derart veränderten Fundus umgeben ist. Nur die unmittelbar an die noch ganz verwischten Papillengrenzen anschliessenden Netzhautpartien sind trüb und von schmutzig-

Fig. 3.

grauer Farbe, die sich in der Umgebung allmählich verliert, innerhalb deren jedoch auch zerstreutes körniges schwarzes Pigment sichtbar ist. Ausser dem kompakten circumpapillären Bezirke findet sich nur noch eine kleine, dem grossen vollkommen analog beschaffene pigmentierte Insel in der Nähe des medialen Randes jenes, sowie je ein hellgelbroter pigmentierter Fleck an der Grenze der grossen Blutung oben und unten. Die letztere selbst verkleinert sich konzentrisch allmählich und ist auch schon weniger dicht. Von ihrem lateralen Rande resp. dessen nächster Umgebung sieht man jetzt einen Strahlenkranz radiär gestellter, hellgrauer, stark reflektierender Streifen von etwa 1 PD. Länge ausgehen.

13. 9. Keine wesentliche Veränderung, nur dass die nunmehr sehr dünne braunrote Scheibe, der grossen Blutung entsprechend, auf ca. 1½ PD.

Durchmesser verkleinert erscheint. Die radiäre Streifung von ihrem Rande aus ist jetzt eher deutlicher. Die vordere Kammer ist noch etwas tiefer als rechts, die Iris noch etwas verfärbt, die Pupille etwas weiter, ihre Beweglichkeit etwas träger.

S = $^1/_9$? bei exzentrischer Fixation mit meist nach aussen gewendetem Hornhautpol.

Von da ab blieb der Kranke aus.

Ende November 1897, $3^1/_4$ Jahre nach der stattgehabten Verletzung, sah ich den Kranken wieder:

Die Umgebung des linken Auges, sowie die Lider und Tränenorgane sind normal. Ebenso die Hornhaut. Die vordere Kammer ist vielleicht eine Spur tiefer als rechts. Die Iris ist bis auf den noch deutlich sichtbaren flachen Sphinktereinriss normal. Die Pupille ebensoweit wie rechts von normaler Form und Beweglichkeit. Linse normal. Medien klar. Fundus vollkommen scharf sichtbar. (Siehe Fig. 3.)

Die Papille ist jetzt allenthalben gut begrenzt, besonders lateral tritt jetzt deutlich der Bindegewebsring und eine schmale Sichel mit einem partiellen Chorioidealring hervor. Die ganze Papille ist abgeblasst. In der medialen Hälfte noch etwas Rot beigemengt, die laterale grauweiss, besonders der Rand ist deutlich atrophisch gefärbt. Der ganze grosse, die Papille umschliessende, pathologische Netzhautbezirk besteht unverändert in seiner Ausdehnung fort; seine Grenzen stimmen bis in die kleinsten Details mit der genauen Skizze überein, welche von denselben nach der Verletzung aufgenommen wurde; selbst die versprengten Inseln stimmen vollkommen überein. Das ganze Gebiet hebt sich sehr deutlich durch seine hellere Farbe von dem dunkler roten Fundus ab. Dieser Kontrast scheint noch dadurch vermehrt zu sein, dass der Fundus im engen Anschlusse an die zackige Grenze des veränderten Gebietes eine viel dunklere Färbung (anscheinend durch gleichmässige Verdichtung des Pigmentes) aufweist. Die Chorioidealgefässe und Zwischenräume sind sichtbar. Die Pigmentierung des ganzen Bezirkes ist insofern verändert, als das früher regellos zerstreute, intensiv schwarze körnige Pigment meist zu grösseren und kleineren unregelmässigen Haufen konfluiert ist und abgeblasst, mehr dunkelbraun, ist. Viel spärlicher ist jetzt das intensiv schwarze, kleine Häufchen und Körner bildende Pigment, welches auch viel oberflächlicher, stellenweise deutlich vor den Netzhautgefässen liegt. Der trübe Hof um die Papille herum hat sich insofern aufgehellt, als das Gewebe jetzt durchsichtiger ist. Er ist jedoch noch immer diffus dunkelgrau gefärbt mit spärlichem, zerstreutem, meist körnigem, intensiv schwarzem Pigment. Der Sitz der ehemaligen makularen Blutung (in die Figur nicht mit aufgenommen) ist bloss durch etwas dunklere Färbung des Fundus erkennbar und durch zwei an seiner Stelle befindliche, schon damals angedeutete, scharfbegrenzte hellgelbrote Herde mit pigmentierter Fläche und Umgebung. Auch der strahlenkranzähnliche Reflex ist hier, von dem grösseren unteren Herde ausgehend, sichtbar. Er ist bläulichgrau, fast seidenglänzend, mit veränderter Spiegelstellung wechselnd und auf einmal deshalb nicht zu übersehen.

Das R. A. andauernd normal.

S. L. $^3/_{12}$. Das Gesichtsfeld (siehe Fig. 4) weist ein grosses, zentrales, relatives Scotom und einen vergrösserten, blinden Fleck auf, bei annähernd normalen äusseren Grenzen.

In beiden Fällen war als Folge von Einwirkung stumpfer Gewalt eine partielle einerseits an die Papille anschliessende Netzhautdegeneration mit Pigmenteinwanderung eingetreten. Es unterliegt wohl keinem Zweifel, dass diese beiden Augenspiegelbilder einerseits identisch sind mit den Siegristschen, andererseits aber demjenigen entsprechen, welches wir uns aus dem anatomischen Befunde unseres ersten Falles rekonstruieren mussten. Das teilweise Ergriffensein der Netzhaut, der Anschluss des erkrankten Bezirkes an die Papille und auch der Mechanismus der Verletzung — schwere Kontusion —

stimmen überein. Diese komplette Analogie erlaubt gewiss auch mit allergrösster Wahrscheinlichkeit anzunehmen, dass die anatomische Grundlage dieser beiden ophthalmoskopischen Bilder ebenfalls mit unserem histologischen Befunde identisch sein dürfte. Und so wäre auch der von Siegrist gewünschte mikroskopische Nachweis erbracht, dass tatsächlich die Abreissung von kurzen hinteren Ciliararterien beim Menschen durch Kontusion des Augapfels jenem charakteristischen ophthalmoskopischen Befunde zugrunde liege.

Fig. 4.
L. A.

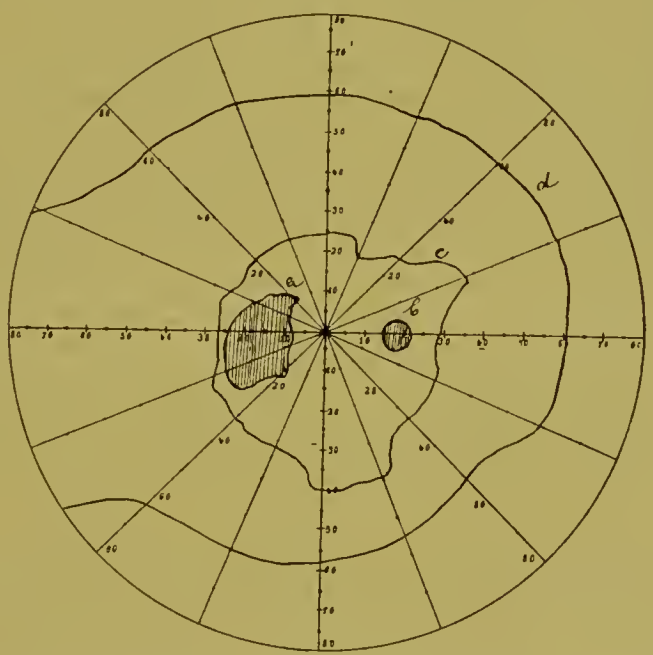

Campimeteraufnahme. Fall III. vom 28. 11. 1897.
a = absoluter Defekt (= vergröss. blinder Fleck des l. A.),
b = zum Vergleich auf dieselbe Tafel aufgenommener blinder Fleck des r. A.,
c = relatives Skotom,
d = äussere Gesichtsfeldgrenze.

In beiden Fällen, sowie in Fall I, fanden sich im vorderen Abschnitte auch sonstige Folgen der Kontusion: Blutung in die vordere Kammer, Weite und Unbeweglichkeit der Pupille von längerer Dauer, im III. Fall auch ein Einriss des Sphinkter pupillae. In beiden Fällen Subluxation der Linse und Blutung in den Glaskörper. Der Fall II zeigt den Netzhautbefund unkompliziert, im Fall III war ähnlich, wie in Siegrists drittem Falle eine oberflächliche grössere Netzhautblutung vorhanden, von einem Strahlenkranz feinster Falten der Limitans interna umgeben, welche Deutung Siegrists zu akzeptieren wir nicht anstehen.

Während im Falle II der pathologische Bezirk ein kompaktes Kontinuum bildet, finden sich im Falle III neben dem grossen circumpapillären „landkartenförmig" begrenzten Bezirke noch kleine Inseln ähnlicher Beschaffenheit. S. deutet diese als Folgen von Mitzerreissung „des einen oder anderen kleinen Chorioidealgefässes oder dass unter jenen Inseln kleinere Hämorrhagien oder Exsudationen auftraten". Diese Erklärungsgründe als möglich zugegeben, möchten wir doch der Eventualität einer direkten traumatischen Schädigung des Pigmentepithels durch die kontundierende Gewalt, an diesen Stellen selbst das Wort reden. (Siehe Abt. IV.)

Wir waren in der Lage im Falle III zu beobachten, wie sich der Erkrankungsherd im Fundus nach längerer Zeit — 3¼ Jahren — verändert. Neben der Ausbildung der partiellen Atrophie der Papille, bemerkt man Verschiebungen der Pigmentmassen in der erkrankten Netzhautpartie. Das Pigment, früher feinkörnig, mehr oder weniger gleichmässig diffus über die Fläche zerstreut, hat sich zu dichteren Haufen zusammengeballt, die regellos angeordnet sind, und schien uns, früher intensiv schwarz, mehr dunkelbraun. Durch diese teilweise Entblössung von Pigment, dann aber auch dadurch, dass, wie uns schien, entlang der buchtigen Grenze des Herdes, im engen Anschluss an dieselbe der Fundus jetzt eine viel dunklere Färbung angenommen hat, erscheint die erkrankte Funduspartie viel heller rot. Solch stärkere reaktive Wucherung des Pigmentepithels an den Grenzen eines Defektes ist eine auch sonst vorkommende, anatomisch festgestellte Tatsache.

Sehr bemerkenswert ist jedoch das Faktum, dass nach mehr als dreijährigem Bestande nicht nur die Ausdehnung, sondern auch die Form bis in die kleinsten Details der buchtigen, gezackten Grenzlinie sowohl des Hauptherdes, als auch der Inseln unverändert bestanden, wie unmittelbar nach der Verletzung. Es ist eben offenbar im Momente der Verletzung und durch dieselbe Form und Ausbreitung des Erkrankungsherdes in der Netzhaut gegeben und unveränderlich fixiert. Das wäre bei einem anderen als traumatischen Ursprunge (z. B. bei einer Entzündung) in dieser exakten Art undenkbar. Es ist ein weiterer Beleg für die Annahme, dass es sich bei unseren Befunden um Abreissung von Ciliararterien handelt und eine weitere Analogie zu den experimentellen Resultaten Wagenmanns, der bei partiellen Ciliargefässdurchschneidungen die Veränderungen in der Netzhaut nur auf die gleich nach der Durchschneidung getrübten Partien sich beschränken sah.

III. Pigmentdegeneration der Netzhaut durch Ausschaltung eines Netzhautgefässastes durch intraokulare Fremdkörper.

Wir haben im allgemeinen Teile den Satz aufgestellt, dass eine partielle Pigmentdegeneration der Netzhaut bei ungestörter Aderhautzirkulation auch dann eintreten müsste, wenn der zugehörige Ast der Zentralarterie plötzlich und derart von der Zirkulation ausgeschlossen wird, dass eine Wiederherstellung dieser nicht mehr eintreten kann. Die Berechtigung zu dieser These glauben wir aus folgenden zwei Befunden ableiten zu dürfen:

Fall IV.[22]) (Hierzu Tafel I. Fig. 4.)

Schreiber, Siegfried, 21 jähriger Schmied, derzeit Artillerist, wird am 12. 11. 1895 vom Militärspital zur Klinik gebracht, behufs Begutachtung, da er bei seinem eben erfolgten Militärdienstantritte angab, am rechten Auge total blind zu sein. Zur Vorgeschichte wird angegeben, dass Sch. bis 1893 niemals augenkrank war und an beiden Augen gut in die Ferne und Nähe gesehen habe. Im Juli jenes Jahres empfand er plötzlich bei der Arbeit — er war mit Schmieden von Fassreifen beschäftigt — einen heftigen Schmerz im rechten Auge, so dass er zurücktaumelte. Das Sehvermögen dieses Auges war sofort vollkommen aufgehoben und blieb es auch seither. Aeusserlich war, ausser einer flüchtigen Rötung, an diesem Auge niemals etwas Abnormes bemerkt worden.

Bei einfacher Betrachtung erscheinen beide Augen äusserlich vollkommen gleich, normal. Sehschärfe L. $^6/_6$; R: Amaurose. Die rechte Pupille auf direkten Lichteinfall starr.

Die zunächst vorgenommene ophthalmoskopische Untersuchung des rechten Auges: Medien klar, Fundus gut sichtbar. Bloss ungefähr im lateralen Dritteil zeigt die Papille eine scharfe Grenze, hier schliesst sich eine ca. 3 grosse Venendurchmesser breiter Konus an. Sonst sind die Papillengrenzen allenthalben vollkommen verwischt. Auf der Gefässpforte und den grössten Teil der Papille bedeckend, befindet sich eine mächtige, im ganzen graurötliche Gewebsmasse mit unebener Oberfläche in das Augapfelinnere vorragend und unregelmässig begrenzt, unter deren Rändern allenthalben die Papillengefässe hervorkommen. Am meisten vorspringend ist ein Grat, welcher quer durch die Masse von medial (und etwas oben) nach lateral (und etwas unten) verläuft und als eine in derselben Richtung sich etwas verschmälernde, schwärzlichgraue Linie auffällt. Das mediale Ende ist vom Beschauer weiter entfernt als das laterale, welches letztere als Spitze in den Glaskörperraum ragt. (Refraktion des Fundus medial neben der Papille + 2,5 D; am medialen Ende des Grates + 2 D;

[22]) Dieser Fall wurde am 29. 11. 1895 von Dr. Adler im „Vereine deutscher Aerzte in Prag" vorgestellt (S. den Sitzungsbericht in der „Prager med. Wochenschr." XX. Jahrg. S. 570).

an seiner Spitze + 6 D.) Von diesem Grate neigt sich gegen den oberen und unteren Papillenrand je ein unebener Abhang, an welchem durch das Rötlichgelbbraun der Masse stellenweise Schwarz durchschimmert. Der scharfe Rand dieser neugebildeten Gewebsmasse schillert stellenweise goldig, entlang des oberen Randes und auch am oberen Abhange der Masse zahlreiche eingelagerte, goldgelb glitzernde Stippchen und Flecke. Nahe dem oberen und dem lateralen Rande der Masse tritt aus der Papillenfläche unvermittelt je eine spiralig gewundene, mit keinem der normalen Papillengefässe sichtbar zusammenhängende Gefässschlinge — offenbar neugebildete Gefässe — hervor. Sonst an den Papillen und Netzhautgefässen nichts Auffälliges bemerkbar.

Anschliessend an den medialen Papillenrand ein fast 2 P.D. breiter Bezirk des Augengrundes abgeblasst und macht hier die sonst allenthalben gleichmässige Körnung einer unregelmässigen Täfelung Platz. Die Chorioidealgefässe sind hier sichtbar. Dieses ganze Gebiet ist zackig, aber scharf begrenzt und sendet je einen langen zungenförmigen Ausläufer entlang der oberen nasalen Arterie und Vene. Auf seiner ganzen Fläche zerstreut schwarzbraunes körniges Pigment, in Häufchen angeordnet. In der Macula lutea eine Gruppe kleiner, rundlicher, blendend weisser Fleckchen.

Der Spiegelbefund des linken Auges ist normal.

Angesichts dieses ungewöhnlichen Augenspiegelbildes konnte es im Zusammenhalte mit der Vorgeschichte des Falles keinen Moment zweifelhaft sein, dass der von der offenbar neugebildeten und vaskularisierten Gewebemasse auf der Papille eingehüllte schwarze Streifen ein Fremdkörper, wahrscheinlich ein Eisensplitter, ist.

Es drängten sich jedoch unwillkürlich zwei Fragen sofort auf: Wie gelangte der Splitter in die Papille? Wieso kam es zu sofortiger und dauernder Erblindung dieses Auges?

Die erste Frage kam durch die weitere genaue Untersuchung des verletzten Auges sofort zur Erledigung. Es fand sich nämlich die Eintrittspforte des Fremdkörpers im inneren unteren Hornhautquadranten in Form einer feinen, nur mit Lupe sichtbaren linearen, kaum 2½ mm langen Narbe nahe dem Rande, von innen oben nach aussen unten ziehend. Dieser entsprechend eine ebenso grosse, feine, schlitzförmige Dehiszenz in der Iris und auch eine partielle Cataracta in der bekannten Form jenes trichterförmig die Linse von vorn nach hinten durchsetzenden getrübten Wundkanals unten innen nahe dem Aequator. Auch der Weg durch den Glaskörper war durch einen zartgetrübten, kaum sichtbaren glasigen Strang angedeutet.

Bezüglich der zweiten Frage erschien uns die Annahme am plausibelsten, dass der offenbar scharfkantige Fremdkörper beim Anfliegen an die Gefässpforte die Zentralarterie eröffnete, wodurch dann, wie bei Embolie derselben, sofort Erblindung eintreten musste.

Messbares Sehvermögen bei Augen mit in der Papille sitzendem Fremdkörper ist ein seltenes Vorkommnis. Hillemanns[24]) bringt in seiner Publikation nebst Beschreibung eines in den Sehnerven eingedrungenen Steinsplitters eine Zusammenstellung von 6 publizierten Fällen von Fremdkörpern in der Papille. Dazu kommt noch der Fall, dessen Abbildung Oeller in seinem Atlas (Tafel B. IX.) gibt.[25]) Hillemanns Fall hatte bloss unsichere quantitative Licht-

---

[24]) Arch. f. Augenheilk. Bd. XXXII.

[25]) Ein Fall von Noyes („Foreign bodies in the globe. Ophthalm. Hosp. Rev. 1886, S. 274) scheint noch hierher zu gehören, dessen genauere Beschreibung ist uns jedoch unzugänglich. Nach Nagels Jahresbericht 1886, S. 552, handelte es sich um einen Eisensplitter, der 2 Jahre lang ohne Reizung in der Sehnervenintrittsstelle eingebettet war.

empfindung ohne Lokalisationsvermögen. Von den übrigen 7 Fällen hatten bloss drei (die von Krüger, Hoffmann und Oeller) Formensehen (u. zw. S. = $^1/_{10}$ bis $^1/_3$) erhalten. Erhaltung des Sehvermögens in solchen Fällen ist also ein seltener, besonders glücklicher Zufall, besonders bemerkenswert deshalb, weil ja doch ein beträchtlicher Teil des Sehnervenquerschnittes getroffen ist. Die übrigen Augen sind, gleich unserem Falle, sofort durch die Verletzung erblindet. Es sind offenbar die Fälle, bei denen die grossen Papillengefässe mit getroffen wurden. In unserem Falle konnten wir 2 Jahre nach der Verletzung, das ergossene Blut nicht sehen, aber bei Hillemanns Kranken fand sich eine grosse Glaskörperblutung. Wir können diesem Autor deshalb zustimmen, wenn er sagt: „Wenn nach Vulnus bulbi perforans durch einen kleinen Fremdkörper bald nach der Verletzung hochgradige Glaskörperblutung und fast völliges Erlöschen der Funktion konstatiert wird, werden wir wohl in erster Linie an eine Verletzung der grossen Sehnerven-Gefässe zu denken haben." Die Wiederherstellung der unterbrochenen Blutzufuhr nach Vernichtung der Funktionsfähigkeit der Netzhaut könnte man sich in unserem Falle entweder durch Kanalisation des den Verschluss bildenden Thrombus bewerkstelligt denken, oder es können auch möglicherweise die auf der Papille sichtbaren, ziemlich dicken neugebildeten Gefässschlingen eine abnorme Kommunikation wieder hergestellt haben.

Die Tatsache, dass ein Metallsplitter in die Sehnervenpapille einheilt und zwei Jahre und drei Monate, ohne auch eine Spur von sympathischer Reizung am anderen Auge hervorzurufen, dortselbst verweilen kann, verdient noch besonders hervorgehoben zu werden. Ob dies auch fernerhin der Fall sein wird, lässt sich in Anbetracht der in den oben zitierten 8 Fällen gemachten Erfahrungen nicht mit Sicherheit voraussagen. Webster enukleierte das verletzte Auge gleich am zweiten Tage (Zündhütchen), Hillemanns tat dies am neunten Tage „wegen Zunahme der Reizung" am gesunden Auge (Steinsplitter). Im Falle von Butter (Schrotkorn) trat nach 3½ Jahren, in dem von Bowen (Metallsplitter) nach 17 Jahren sympathische Affektion des anderen Auges auf. Im Falle von Leber-Graefe (Schrotkorn) fehlen die bezüglichen Angaben. Krügers Patient trug ½ Jahr, der v. Hoffmanns mehrere Jahre nach der Verletzung den Fremdkörper (Metallsplitter) ohne Schaden des anderen Auges. Man kann hieraus, wenn dies bei so beschränkter Erfahrung überhaupt gestattet ist, den Schluss ziehen, dass die bereits durch viel reichlichere Beobachtungen sattsam bekannte Toleranz anderer Augapfelbestandteile für jahrelanges Verweilen von Fremdkörpern bis zu einem gewissen Grade auch für den Sehnerven gilt und dass man sich ohne Schaden des Patienten in solchen Fällen exspektativ verhalten kann, wo es sich, wie im vorliegenden, dann denen von Krüger, Hoffmann und Bowen um Metallsplitter handelt, die, mit grosser Gewalt anfliegend, aseptisch sind und ohne stürmischere Reaktion einheilen.

Nicht ohne Interesse ist auch der Mechanismus der Verletzung in unserem Falle. Sie erfolgte so rapid, dass der Kranke bis zu dem Momente, wo wir den Fremdkörper in seinem Augenhintergrunde konstatierten, keine Ahnung davon hatte, dass die Ursache seiner im Juli 1893 unter Schwindelgefühl während der Arbeit und ohne grössere Schmerzen oder Entzündungserscheinungen an diesem Auge plötzlich eingetretene Erblindung eine Verletzung war. Hätte sich dieser Fall in der vorophthalmoskopischen Zeit er-

eignet, so wäre die strikte Diagnose der Erblindungsursache nicht durchführbar gewesen, und so wäre dieser Fall in die grosse Gruppe der „Schwarzen Stare" seligen Angedenkens gewandert. Heute sind wir in der Lage, nicht nur den Fremdkörper bei ziemlich starker Vergrösserung zu sehen und seinen Weg durch die Augapfelhäute und Medien zu verfolgen, sondern auch ziemlich approximativ seine Grösse zu schätzen. Er dürfte ungefähr die Länge des Schnervenquerschnittes haben. Die Refraktionsdifferenz (siehe oben) zwischen Basis (hinterem Ende in der Papille) und der in den Glaskörper ragenden Spitze beträgt 4 D, was ungefähr einem Abstande von 1.2 mm entspricht. Ziehen wir in Betracht, dass derselbe nicht in sagittaler Richtung sondern schief steht, so dürfte obige Schätzung richtig sein. Dem entsprechen auch die Dimensionen und Form der Durchtrittsstelle in der Hornhaut und Iris.

Die begleitenden Netzhautveränderungen sollen mit denen des folgenden Falles gewürdigt werden.

Fall V.

P . . . . r, Josef, 40 jähriger Maschinenschlosser, kommt am 24. 2. 1897 wegen Brillenverordnung zur Klinik. Bei der Untersuchung wird zunächst die Amblyopie am rechten Auge und der weiter unten geschilderte Spiegelbefund an demselben erhoben und er dann nach einer etwa stattgehabten Verletzung dieses Auges befragt, worauf er sich folgenden vor 21 Jahren erfolgten Vorfalles entsinnt: Im Jahre 1876 flog ihm beim Durchlochen von Eisenblech mit einem sogenannten „Durchschlag" beim Draufschlagen etwas ins rechte Auge. Patient glaubt, es müsse ein sehr kleines und ganz dünnes Stahlblättchen gewesen sein, wie sie gewöhnlich bei der Arbeit von diesem Instrumente abspringen. Er verspürte einen heftigen Schlag, das Sehvermögen war sofort sehr bedeutend herabgesetzt. Er ging gleich zum Arzte, dem er auch klagte, er sehe einen schwarzen Gegenstand vor dem Auge herumfliegen. Der Arzt konnte äusserlich am Auge nichts Abnormes nachweisen. Der Kranke nahm die Arbeit gleich wieder auf und unterbrach sie des Auges wegen auch später nicht. Die starke Herabsetzung der Sehschärfe — er vermochte mit dem verletzten Auge einen vor ihm stehenden Menschen kaum zu erkennen — dauerte 14 Tage, dann blieb bloss das „Herumfliegen eines Schattens vor dem Auge", welches bis heute noch besteht. Dieses hinderte ihn aber so wenig, dass er kurz nach jener Verletzung seine dreijährige Militärdienstzeit anstandslos als Büchsenmacher in einem Arsenal ableistete. Er erinnert sich bloss, dass er beim Schiessen nach dem Ansetzen und Zielen sofort losdrücken musste, da er sonst nach wenigen Augenblicken das Ziel verloren hätte.

Status präsens:

Rechtes Auge: Der Augapfel blass; in der Corneosclera auch bei dem eifrigsten Nachforschen keine Spur der Eintrittspforte eines Fremdkörpers in das Auge wahrnehmbar. Hingegen finden sich solche in der Iris und Linse zweifellos. Erstere weist innen oben einen 1½ bis 2 mm langen, auf kaum ½ mm klaffenden Spalt auf, welcher am kleinen Kreise der Iris beginnend, in radiärer Richtung peripheriewärts zieht. Er ist durchleuchtbar. Sonst ist die Iris normal, ebenso die Pupille und vordere Kammer. Auf Homatropin erweitert sich jene sehr gut und man erkennt in der Linse entsprechend dem Spalte in der Iris eine partielle Cataracta in Form eines schmalen und kurzen Sektors, welcher vom inneren oberen Linsenrande in die vordere Rinde geht, ein zweiter von derselben Partie des Aequators ausgehend und etwas breiter erscheinend, erstreckt sich in die hintere Rinde. Sonst sieht man in der Linse nebst einigen grauweissen Pünktchen in der vorderen Rinde bloss spärliche schmale zarte Speichen, welche so kurz sind, dass sie eben unter dem Rande der erweiterten Pupille hervorlugen. Entlang des ganzen Kernäquators eine sehr zarte, staubförmige Trübung mit dem Lupenspiegel sichtbar. Der Glaskörper ist vollkommen rein, der Fundus allenthalben gut sichtbar.

Am Boden des Glaskörperraumes gewahrt man einen intensiv schwarzen Körper, dessen scheinbare Grösse in vertikaler (meridionaler) Richtung 10—12 mm; in horizontaler (querer) Richtung 5—6 mm beträgt. Er liegt, zirka 7 Papillendurchmesser vom unteren äusseren Papillenrande entfernt, unmittelbar auf der Netzhaut im Verzweigungsgebiete der unteren äusseren Vene und Arterie auf einem zarten Endzweige der letzteren, gegen welchen er deutliche Parallaxe zeigt, der Fremdkörper ist frei beweglich. Bei seitlichen Exkursionen des Augapfels macht er nur ganz geringe Lokomotionen resp. Drehungen an Ort und Stelle, so dass er dem Beobachter eine oft wechselnde Form darbietet und man wahrnimmt, dass er kantig und eckig

Fig. 5.

ist, zumeist ist er annähernd keulenförmig mit einem abgerundeten breiten und einem schmalen, spitzen Ende. Sieht der Kranke aufwärts und wendet dann den Augapfel rasch nach unten, so wirbelt der Fremdkörper nach oben, jedoch meist nicht weit über das horizontale Niveau, um dann auffallend rasch wieder an seinen oben näher bezeichneten Standort zurückzusinken. Hierbei bemerkt man, dass derselbe einen dickeren und ein ganzes Geflecht dünnerer Fäden nachschleppt, welche, da fast vollständig durchsichtig, kaum sichtbar sind und sich am oberen breiten Ende des Fremdkörpers inserieren. Der letztere selbst ist in eine graue zarte durchscheidende Membran eingehüllt, welche auf ihm einen grauen Hauch und um ihn einen schmalen ebensolchen Hof bildet. Der nach aufwärts ziehende Faden ist so zart, dass sein Ende nicht abzusehen ist.

Die Papille (siehe Fig. 5) hat leicht ovale Form und steht schräg von oben innen nach unten aussen. Sie hat eine kleine rundliche, ziemlich tiefe, zentrale physiologische Exkavation. Der Papillenrand allenthalben scharf, mit schmalem Pigmentsaum versehen, nur aussen unten, wo die untere Hauptarterie ihn kreuzt, fehlt die Papillengrenze. Hier schliesst sich ein unregelmässiger, fast papillenbreiter Bezirk an, von bläulich grauer

glänzender Farbe. Symmetrisch dazu ist ein etwas kleinerer Bezirk dem oberen äusseren Papillenrande angeschlossen. Beide verbindet den oberen inneren Papillenrand umschliessender schmaler Saum. Die beiden letzteren sind ganz ähnlich gefärbt. Die äussere Begrenzung dieses circumpapillären Gebietes ist unregelmässig und von schwarzem Pigment nicht sehr dicht besetzt, und sendet einen schmalen, ca. 1½ P.D. langen Fortsatz entlang der oberen Makulararterie aus.

Der ganze Fundus ist braunrötlich, gleichmässig fein gekörnt. Aus diesem tritt ein helles, annähernd dreieckiges Gebiet hervor, innerhalb dessen das unregelmässige Geflecht der Chorioidealgefässe und dessen dunkle Zwischenräume deutlich sichtbar sind. Es liegt innen unten an der Papille, ist 5 P.D. lang und 3½ P.D. hoch. Oben ist es durch einen dünnen, fast genau horizontal verlaufenden, von der oberen Hauptvene direkt abgehenden Ast begrenzt. Temporalwärts durch die untere Temporalvene und weiter unten durch einen Zweig derselben.

Die Grenze dieses ganzen Gebiets ist unregelmässig zackig, stellenweise wellig und setzt sich allenthalben von dem normalen Fundus vollkommen scharf ab. Innerhalb des getäfelten Bezirkes, welches anscheinend gar keine retinalen Gefässe aufweist, findet sich nicht sehr reichliches, tief dunkelbraunes bis schwarzes feinkörniges Pigment (Schnupftabak ähnlich) teils über die Fläche und nahe den Rändern spärlich zerstreut, teils in kleinen Häufchen und Strichen angeordnet. Bei schärferer Einstellung zeigt sich jedoch, dass die beiden letzteren Arten dadurch entstehen, dass einmal die beiden obenerwähnten, das Gebiet begrenzenden dünnen Venenäste auf kürzere und längere Strecken (bis ½ P.D.) eingescheidet sind von diesem Pigment; aber auch bei genauester Betrachtung der mehr rundlichen Häufchen findet man dieselben gebunden an ungemein zarte, meist leicht gewellte Fäden, deren Anordnung und Verlaufrichtung die Vermutung nahelegt, es handle sich um noch sichtbar gebliebene Fragmente (Teilstrecken) der Zweige der unteren Nasalarterie, deren Stamm und ein Hauptzweig in Form von schmalen grauweissen, sehnig glänzenden Streifen vom unteren arteriellen Hauptstamme abgehend, dann gefunden werden. In einem ziemlich weiten Umkreise um die äussere Grenze des pathologischen Gebietes finden sich zahlreiche, blendend weisse, glänzende Stippchen regellos zerstreut. Entlang einer offenbar sehr verdünnten, der oberen Grenze benachbart und parallel verlaufenden Arterie, zieht ein ähnlich beschaffener, ca. 2 P.D. langer schmaler Streifen, von welchem bis zu der erwähnten Grenze ein unregelmässig grosser Fleck, ähnlich jenen, sich anschliesst, welche am Papillenrande sichtbar sind. Nur ist dieser viel dünner und vielfach durchbrochen.

In der Makula sieht man bloss einen sehr feinen goldstaubähnlichen Beschlag nebst zahlreichen kleinen rundlichen und unregelmässigen mattgelben Fleckchen.

L. A.: Aeusserlich und ophthamoskopisch vollkommen normal.

SR = 0.7.; SL = 1,5 (Pflüger).

Das Gesichtsfeld (siehe Fig. 6) zeigt am R. A. einen sektorenförmigen, bis an den blinden Fleck reichenden Defekt, bei sonst normalen äusseren Grenzen. Am L. A. ist es normal.

Die äusseren Umstände bei der Entstehung der eben geschilderten Verletzung zeigen vollkommene Analogie mit dem ersten Falle, auch decken sich die beiden in bezug auf den Weg, den der Fremdkörper durch den vorderen Augapfelabschnitt genommen (Corneosklera — Iris — Linse — Glaskörper) und die Veränderungen, welche er bei seinem Durchtritte durch diese Medien erzeugt hat. In beiden Fällen liess sich der Fremdkörper dauernd im Innern des hinteren Augapfelabschnittes nieder. Während jedoch im ersten Falle der Verletzung sofort dauernde, vollständige Erblindung folgte, zeigt der zweite Fall zunächst bedeutende Herabsetzung des Sehvermögens, welche jedoch nach kurzer Zeit der Wiederherstellung eines sehr grossen Teiles desselben Platz machte. Nach 21 jährigem Verweilen des Fremdkörpers im Auge zeigt dieses heute V = 0.7 und einen

sektorenförmigen Gesichtsfelddefekt, welche den Kranken jedoch nicht hinderten, dauernd und ungeschmälert seinem Berufe nachzugehen.

Einheilung von Fremdkörpern im Augenhintergrunde mit Erhaltung guten Sehvermögens ist in einer Reihe von Fällen beobachtet worden. Die Publikationen von Knapp,[26]) Hosch,[27]) und Elschnig[28]) enthalten zusammen 17 einschlägige Fälle. In allen war ein ansehnliches Sehvermögen — in 4 Fällen (Jacobi, Hirschberg, Snell und Grüning) sogar normale Sehschärfe — vorhanden. In allen Fällen handelte es sich um Eisen- oder Stahlstückchen, wie bei unserem Kranken (nur zwei ausgenommen: Stück Mühlstein [Jacobson] und ein Zündhütchenfragment [Brière]).

Unser Fall hebt sich von allen diesen, nebst einer Fülle noch zu besprechender interessanter Details des Augenhintergrunds-

Fig. 6.
R. A.

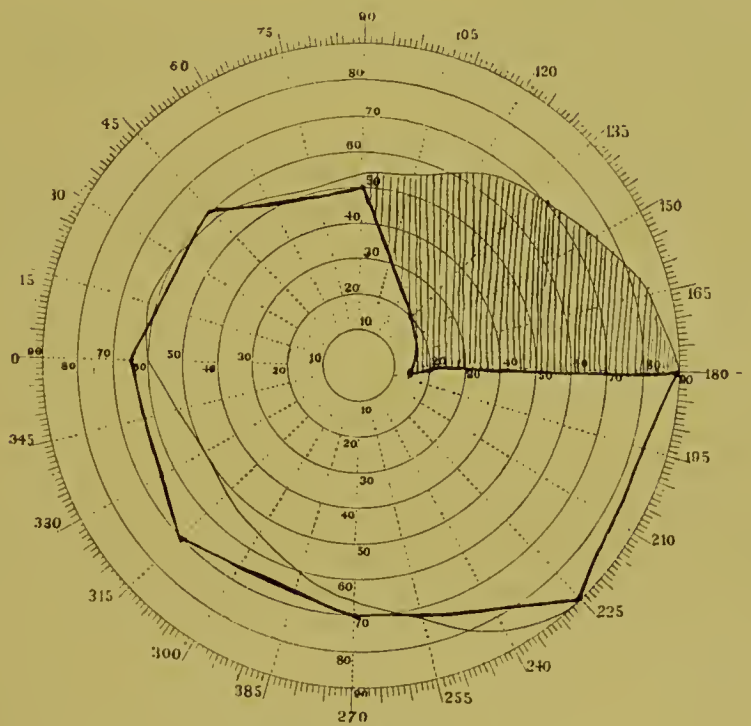

Gesichtsfeld des Falles V.
/// = absoluter Defekt.

befundes, durch die ungewöhnlich lange Beobachtungsdauer — 21 Jahre — des ohne jede Reizung am verletzten oder am anderen Auge fortbestehenden Verweilens des Fremdkörpers im ersteren ab. Es entsteht nun die in prognostischer Beziehung sehr wichtige Frage: „Ist diese Einheilung als eine definitive zu betrachten?"

Knapp sagt in seiner oben erwähnten Publikation, bei der Prognose sei zu berücksichtigen, dass, wenn der Fremdkörper auch anfangs vertragen wird, er doch nach Jahren frei werden und Reizerscheinungen veranlassen kann, oder auch, ohne frei zu werden, wiederholte Entzündung hervorruft. So geschah es auch in einem

[26]) Arch. f. A. Bd. XII.
[27]) Dasselbe, Bd. XX, S. 265.
[28]) Dasselbe, Bd. XXII., S. 114.

Falle von Stawbridge, wo nach dreijähriger scheinbar definitiver Einheilung sympathische Reizung auftrat. Auch Hosch glaubt, man sollte bei der Prognose sehr vorsichtig sein und erinnert sich dabei eines in seinem Besitze befindlichen „Präparates von einem Kupfersplitter im Auge", der nach 13 Jahren wegen Cyclitis zur Enukleation nötigte. Elschnig drückt sich schon viel präziser aus: „In jedem Falle, in dem der scheinbar definitiven i. e. eine längere Reihe von Jahren beobachteten Einheilung eines Fremdkörpers eine, wenn auch nur kurz dauernde Entzündung vorausgegangen ist, können wir die Möglichkeit nicht mit Sicherheit ausschliessen, dass in irgend einem Zeitpunkte wieder eine eiterige Entzündung im Auge sich einstelle, die den Verlust desselben bedingt. Ist überhaupt keine Ophthalmitis dagewesen, der Fremdkörper nicht einmal ordentlich eingekapselt, dann kann man mit Sicherheit annehmen, dass er aseptisch war und jede weitere Gefahr auszuschliessen."

Wenn wir von jenem zarten grauen Hauche absehen, welcher den Fremdkörper unseres Kranken überzieht, findet sich in diesem Auge (Fall V.) nichts, was als das Produkt einer reaktiven Entzündung angesehen werden könnte.

Wir können also annehmen, dass der mit grosser Gewalt anfliegende Eisensplitter auch in unserem Falle steril war und kaum mehr zur Entstehung einer Entzündung Anlass geben wird.

In seiner Publikation „Ueber Netzhautdegeneration durch Eisensplitter" etc.[29]) entdeckte E. v. Hippel noch eine weitere, bis dahin unbekannte Gefahr der Erblindung der Augen, welche einen Eisensplitter im Glaskörper oder in den inneren Augenhäuten beherbergen, welche auch solche Augen betrifft, in denen der Splitter aseptisch eingeheilt und im Anfange oder auch längere Zeit hindurch bei guter Sehschärfe vertragen zu werden scheint. v. H. beobachtete diese Degeneration in drei Fällen, die er zum Teile auch anatomisch durcharbeitete, und ist in der Lage, aus einer Sammlung von 44 in der Literatur vorfindlichen einschlägigen Publikationen weitere 8 Fälle auszuwählen, in denen er glaubt, dass wahrscheinlich eine solche Netzhautdegeneration dagewesen sein dürfte. Aus diesem Materiale von 11 Fällen, welches durch die Diskussion dieser Frage am Heidelberger Kongresse 1896[30]) von Vossius um weitere drei und von Hirschberg noch um einen Fall vermehrt wurde, baut v. Hippel das klinische Bild dieser Krankheit auf. Die Kardinalsymptome, welche bei Anwesenheit eines Eisensplitters im Auge vorhanden, die Diagnose der fraglichen Krankheit gestatten, sind: 1. Herabsetzung der Sehschärfe, die mit den optischen Verhältnissen und dem Spiegelbefunde in auffallendem Missverhältnisse steht; 2. konzentrische Gesichtsfeldbeschränkung; 3. Hemeralopie; 4. Farbensinnstörung. Der Augenspiegelbefund war in v. Hippels Fällen normal; in Vossius' zwei Fällen war starke Hemeralopie bei noch guter zentraler Sehschärfe und der Retinitis pigmentosa ähnliche Pigmentierung des ganzen Hintergrundes vorhanden. Mit ziemlicher Sicherheit glaubt v. H. die Hemeralopie als Frühsymptom ansehen zu dürfen, der dann allmählich der Verfall des Sehvermögens bis zu völliger Erblindung nachfolgt. 2½ Monate nach der Verletzung ist der früheste beobachtete (Vossius) Termin für

[29]) Graefes Arch. f. Ophth. XXXII., 4., 151 u. ff.

[30]) Bericht über die 25. Versammlung der Ophth. Ges. in Heidelberg 1896. Seite 72.

die Einleitung der Degeneration, die längste beträgt 2 Jahre. Indes glaubt v. H., „es ist einstweilen unmöglich zu sagen, wie lange nach der Verletzung das Auge noch der Gefahr der Netzhautdegeneration ausgesetzt ist".

Wie v. H. annimmt, ist die Grösse des Splitters gleichgültig, bloss der Mangel oder das Vorhandensein einer Einkapselung des Splitters ist für die Entstehung oder das Ausbleiben der Degeneration wichtig. „Eine wirkliche Gesetzmässigkeit kann man daraus mit Sicherheit nicht ableiten, und ich möchte mich vorläufig um so mehr hüten, dies zu tun, als eine solche scheinbare Regel umgestossen werden könnte, wenn mehr Mitteilungen über den Zustand solcher Augen nach lang- oder mehrjähriger Beobachtungszeit veröffentlicht werden sollten." Endlich könnte — sagt v. H. — die leichtere oder schwerere Löslichkeit des eingedrungenen Eisens von Einfluss sein.

Droht unserem Kranken von dieser Seite noch eine Gefahr, welche die operative Entfernung des schuldigen Splitters rechtfertigen könnte? Es ist in demselben keines der oben angeführten Kardinalsymptome der Degeneration ausgebildet, trotzdem der Splitter 21 Jahre hindurch bei fehlender oder vielleicht nur sehr unvollständiger Einkapselung, also unter den für die Entstehung der Degeneration der Netzhaut günstigsten Bedingungen, im Glaskörper frei beweglich verweilt. Wir müssen mangels positiver Anhaltspunkte die Frage nach dem noch jetzt möglichen Eintritte der Erblindung durch Netzhautdegeneration offen lassen, unser Glaube an eine solche ist jedoch unter gegebenen Umständen nicht so stark, um uns zu einem operativen Eingriffe zu veranlassen. Wäre in unserem Falle nicht doch eher anzunehmen, dass der dritten, von v. H. nur nebenbei gestreiften Bedingung, der Löslichkeit des eingedrungenen Eisens, denn doch eine wichtige Rolle für die Enstehung der Siderosis der Netzhaut zukomme? In unserem Falle spricht alles dafür, und deshalb dürfte er auch fernerhin vor weiterem Verfall der Sehschärfe durch Netzhautdegeneration bewahrt bleiben. Bezüglich des anderen Falles (Fremdkörper in der Papille) ist rücksichtlich der Netzhautdegeneration zu sagen, dass die Netzhaut möglicherweise durch eingedrungene Eisenpartikelchen degeneriert sein kann, dass jedoch ein Beweis nicht zu erbringen ist, da der negative Spiegelbefund nichts nach dieser Richtung besagt, und da die Funktion aus einem anderen Grunde völlig aufgehoben ist.

Die Herabsetzung der Sehschärfe auf 0.7 (die Hälfte der Sehschärfe des gesunden Auges) bei Fall V. erklärt sich wohl aus der Veränderung in der Makula, welche auch bei dem durch die Verletzung erblindeten Auge des anderen Kranken in exquisiter Weise ausgesprochen war. (Siehe oben die Beschreibung der Spiegelbefunde.) Es ist dies jene Makularveränderung bei Anwesenheit von Fremdkörpern im Augengrunde, welche Haab[31]) zuerst beschrieben und welche in zahlreichen weiteren Publikationen aus seiner Klinik [Hürzeler[32]), Weidmann[33]), Mayer[34])] besonders aber von

---

[31]) Haab: Verhandlungen des VII. internat. ophthalm. Kongresses in Heidelberg 1888 u. Ophthalmoskop. Atlas.

[32]) Hürzeler: „Ueber die Anwendung von Elektromagneten etc." Deutschmanns Beiträge zur Augenheilk. Heft XIII.

[33]) Weidmann: Ueber die Verletzungen des Auges durch Fremdkörper. Inaug.-Dissert. Zürich 1888.

[34]) Mayer, E.: Ueber die Erkrankungen der Macula lutea der Netzhaut. Inaug.-Dissert. Zürich 1889.

Siegfried[35]) in seiner Arbeit „Die traumatischen Erkrankungen der Macula lutea der Netzhaut" ausführlich behandelt wurde. Siegfried teilt 11 Fälle von durch Fremdkörper bedingten Maculaerkrankungen mit. Danach handelt es sich um eine oft sehr frühzeitig (auch schon nach eintägigem Verweilen des Fremdkörpers im Glaskörperraume) eintretende bedeutende Veränderung der Macula, welche die Sehschärfe wesentlich herabsetzt (nach S. im günstigsten Falle auf $^3/_6$) und einer Rückbildung nicht fähig ist. „Bei der Mehrzahl der Splitter im Auge tritt eine Maculaaffektion ein." Die Prognose ist mit Rücksicht hierauf „sehr vorsichtig und mit Bezug auf die Sehschärfe ziemlich reserviert zu stellen."

Vergleichen wir die Hintergrundsbilder der eben geschilderten zwei Fälle von Fremdkörperverletzungen mit den vorangehenden beiden Kontusionen (Fall II und III), so finden wir, dass sich auch in jenen beiden an den medialen Papillenrand ein unregelmässig landkartenförmig, aber scharf begrenztes Gebiet des Fundus anschliesst, welches sich peripheriewärts verbreiternd, zungenförmige Ausläufer aussendet. Dasselbe hebt sich durch seine hellere (gelblichrötliche) Farbe vom übrigen Augengrunde ab, die Chorioidealgefässe sind hier deutlich sichtbar, Pigment ist in die Netzhaut eingewandert und scheidet stellenweise Netzhautgefässe ein (Fall V). Wenn wir noch hinzufügen, dass — wenigstens im Falle V — diesem so veränderten Gebiete ein Gesichtsfelddefekt entsprach, die zentrale Sehschärfe aber mehr als ½ betrug, wird die Uebereinstimmung mit den Fällen mutmasslicher Abreissung von Ciliargefässen noch vervollständigt.

Legen wir uns nun die bei solcher Aehnlichkeit der Befunde naheliegende Frage vor: Liegt auch den Fällen IV und V Abreissung von Ciliararterien zugrunde? So müssen wir sagen, dass zu solcher Annahme, ausser jener äusseren Aehnlichkeit des Spiegelbefundes jede Grundlage fehlt. Eine Kontusion hatte nicht statt und andererseits hat die genaue klinische Befundaufnahme eine Reihe von Tatsachen gefördert, welche eine andere Genese jenes Netzhautbefundes nahelegen und durch ihre Klarheit, wenigstens für unseren Fall, über jeden Zweifel erheben.

Vor allem müssen wir die Einwirkung der stumpfen Gewalt, die Kontusion, welche auch den vier Fällen Siegrists als ätiologisches Moment gemeinsam ist, für unsere Fälle ausschliessen. Der kleine, scharfkantige Fremdkörper hat zwar mit grosser Gewalt die Augapfeloberfläche getroffen, diese konnte jedoch seiner scharfen Kante keinen grossen Widerstand leisten. Er durchflog vielmehr, scharfe lineare Wunden setzend, die Augenhäute und den Glaskörper, bis er die hintere Augapfelwand erreichte. Hier blieb er im ersten Falle in der Papille stecken. Im zweiten Falle war auch die Papille, und zwar ihr unterer innerer Quadrant sein Ziel. Er berührte dieses, fiel jedoch sodann, da seine Energie bereits

[35]) Deutschmanns Beiträge zur Augenheilk. Heft XXII.

erschöpft war, auf den Boden, woselbst er liegen blieb. Im Falle IV entstand Erblindung, als deren Ursache wir oben eine Verletzung der Zentralgefässe anzunehmen uns entschliessen mussten. Im Falle V entstand ein sektorenförmiger Gesichtsfelddefekt aussen oben vom blinden Flecke bis zur Gesichtsfeldgrenze reichend. Wir glauben nun als unmittelbare Ursache dieses Funktionsausfalles und somit auch jener geschilderten Netzhautveränderung dieses Falles die Verletzung des nasalen unteren Hauptastes der Netzhautschlagader durch den anfliegenden Fremdkörper betrachten zu müssen.

Hierzu drängt zunächst der Spiegelbefund selbst: Das veränderte Netzhautgebiet entspricht seiner Lage nach dem Ausbreitungsbezirke des genannten Netzhauthauptgefässes und man findet dasselbe (Arteria nasalis inferior) von seiner Abgangsstelle bis ziemlich weit in die Netzhaut verfolgbar, zu einem mattgrauen vielfach verzweigten Streifen verwandelt — obliteriert — und kann sogar noch Reste feinerer Verzweigungen derselben in dem pathologischen Netzhautbezirke auffinden. Es ist nur natürlich, dass unter solchen Umständen auch die dazu gehörige Vene sehr bedeutend verengt ist.

Einen weiteren strikten Beweis sehen wir in folgendem: Wir haben in unserer Arbeit: „Zur Pathologie der Embolie der Netzhautschlagader“[36]) nachgewiesen, dass die menschliche Netzhaut in sehr wohlcharakterisierte und begrenzte Ernährungsgebiete zerfällt, entsprechend den einzelnen Hauptästen der Zentralarterie. „Zerfällt man die Netzhaut von der Papille aus in vier Quadranten, so fällt in jeden derselben das Versorgungsgebiet je eines grossen arteriellen Astes. Das von jedem dieser Aeste ausschliesslich mit Blut gespeiste Gebiet, deckt sich jedoch nicht mit dem entsprechenden Quadranten, sondern ist kleiner, indem an der Grenze von je zwei benachbarten Quadranten ein, beiden angehörendes, annähernd sektorenförmiges, peripherwärts sich verbreiterndes Gebiet ausfällt, welches von den ausschliesslichen Ernährungsgefässen der beiden Nachbarquadranten gemeinschaftlich versorgt wird.“ Ferner konstatierten wir,[37]) dass die Ernährungsgebiete der beiden Arteriae nasales sich, im Gegensatze zu denen der Arteria temporalis, bis zur Papille erstrecken.

Es müsste also der Gesichtsfelddefekt unseres Falles, wenn er die unmittelbare Folge des Ausfalles der Arteria nasalis inferior ist, im oberen äusseren Gesichtsfeldquadranten liegen, denselben wohl nicht ganz einnehmen, jedoch bis an die Peripherie reichend, andererseits mit dem blinden Flecke zusammenfliessen. Alle diese Bedingungen werden von dem erwähnten Defekte erfüllt. (Siehe Fig. 6.)

Um nun den direkten Nachweis zu führen, dass die aus-

---

[36]) Archiv f. Augenh. Bd. XXXIII. Ergänzungsheft S. 164.
[37]) Dortselbst S. 160.

gefallene Netzhautpartie tatsächlich das abgestorbene Ernährungsgebiet der Arteria nasalis inferior ist, haben wir nach der in unserer oben zitierten Arbeit[38]) angegebenen Methode den Kranken selbst die erblindete Netzhautpartie in 25 cm Entfernung auf eine weisse Tafel projizieren lassen. Die Projektionsskizze (Fig. 7) entspricht tatsächlich dem Ernährungsgebiete der Arteria nasalis inferior und deckt sich, wie erforderlich, um 180° gedreht genau mit dem Gesichtsfelddefekt.

Der eingedrungene Fremdkörper erzeugte in unserem Falle geradezu die Verhältnisse, wie sie einer experimentellen Ausschaltung (Durchschneidung oder Unterbindung) der Arteria nasalis inferior folgen müssten.

Die in der Anamnese erwähnte anfänglich sehr bedeutende Herabsetzung der Sehschärfe dürfte entweder in einer durch die Eröffnung des Netzhautgefässes erfolgten grösseren

Fig. 7.

Projektionsskizze der abgestorbenen Netzhautpartie des Falles V. in 25 cm Entfernung; 1/4 der natürl. Grösse.

a = Macula; b = abgestorbene Partie.

Blutung und vielleicht auch einer dem Trauma folgenden Hyperämie des Sehnerven ihre Erklärung finden. Diese primäre Schädigung war nach 14 Tagen behoben, der Gesichtsdefekt blieb natürlich dauernd bestehen. Die ophthalmoskopisch sichtbaren Veränderungen der Netzhaut: Atrophie und Einwanderung des Pigmentes entwickelten sich dann allmählich.

Man könnte nun einwenden: warum findet man nach partieller Embolie der Netzhaut niemals diesen merkwürdigen Spiegelbefund? und könnte nicht im vorliegenden Falle letzterer dennoch unabhängig von jenem retinal bedingten Funktionsausfalle durch eine etwa daneben bestehende Ruptur hinterer Ciliararterien bedingt sein?

Wir sehen auch bei Astembolien Degenerationserscheinungen in dem betroffenen Netzhautgebiete auftreten, diese erreichen jedoch niemals diesen hohen Grad der Atrophie, da

[38]) l. c. Seite 145 in der Anmerkung.

ja dort, wie bekannt, der primären Ischämie stets eine Wiederanfüllung der Netzhautgefässe folgt, welche erst allmählich einer fortschreitenden Atrophie des betreffenden Verzweigungsgebietes Platz macht. Die Absperrung der Blutzufuhr ist zunächst keine vollständige und dann nur vorübergehende, sie genügt zur Aufhebung der Funktion, aber die Ernährung des Netzhautgewebes aufzuheben reicht sie nicht hin, während sie im vorliegenden Falle plötzlich eintritt, vollständig ist und dauernd fortbesteht. Zu dem zweiten Punkte ist zu bemerken, dass es im allgemeinen verkehrt wäre, für zwei örtlich derart verknüpfte Erscheinungen, verschiedene, örtlich getrennte, ursächliche Einwirkungen anzunehmen. Die kontundierende Wirkung des Fremdkörpers haben wir bereits oben ausgeschlossen, es bliebe also nur die Möglichkeit einer direkten Verletzung der Ciliararterie durch den Fremdkörper selbst. Um diese zu erreichen, hätte er die ganze Dicke der hinteren Bulbuswand durchsetzen müssen. Er wäre dann, da er den grössten Widerstand hinter sich gehabt hätte, gänzlich durchgeflogen oder mindestens in der Augapfelwand stecken geblieben. Tatsächlich war jedoch seine Energie derart erschöpft, dass sie kaum zur Durchsetzung der Netzhautdicke hinreichte, worauf er zu Boden fiel.

Bei Fall IV ist der retinale Ursprung nicht so klar ersichtlich. Das gegen den ciliaren Ursprung oben angeführte gilt auch für diesen. Hier ist jedoch der Degenerationsherd kleiner und entspricht offenbar auch einem jener kleinen von der Papille direkt in die umgebende Netzhaut abgehenden Zweigchen, von welchem wir, wenn wir auch seine obliterierten Reste, offenbar wegen ihrer Feinheit und vielleicht auch wegen des retinalen Pigmentes nicht direkt mit dem Spiegel wahrnehmen konnten, wie in Fall V, dennoch annehmen zu dürfen glauben, dass es gleichzeitig mit dem Stamme der Zentralarterie durchtrennt wurde. Der Blutstrom, welcher offenbar zunächst durch neugebildete Gefässe die übrigen Netzhautgefässe wieder füllte, konnte in diesen abgetrennten Endzweig nicht mehr gelangen. So wurde der diesem zugehörige Netzhautbezirk seiner Ernährung dauernd verlustig, und musste degenerieren, während die neue Kommunikation in den übrigen Partien bevor dieses Ereignis eintreten konnte, allerdings bereits nach Untergang der Funktionsfähigkeit, wiederhergestellt war. Wagenmann fand auch bei gelungener Durchschneidung der Optikusgefässe beim Kaninchen zumeist in einer, längstens zwei Wochen Wiederherstellung der Zirkulation durch neugebildete Gefässe, die vom Aderhautrande, der Sehnervenscheide und den episkleralen Gefässen stammten, in die Papille vordrangen und hier mit den alten Netzhautgefässen in Verbindung traten. Wir glauben uns zur Uebertragung dieses Vorganges auf unseren Fall um so mehr berechtigt, als tatsächlich neugebildete Gefässschlingen auf der Papille sichtbar

sind, andererseits die Anwesenheit eines Fremdkörpers in der Papille genügenden Reiz und Anregung zu Gefässneubildung abgibt.

Ein wichtiger, prinzipieller Unterschied zwischen der partiellen Pigmentdegeneration durch Unterbrechung der Aderhaut- und jener der Netzhautzirkulation liegt zunächst in der Art der Sehstörung. In den ersteren Fällen (siehe die Fälle Siegrists und unser Fall III) findet sich bloss ein Skotom, welches sich genau mit der Ausbreitung der Netzhautpigmentierung deckt. In den Fällen retinalen Ursprungs muss der Funktionsausfall die ganze sektorenförmige Partie der Netzhaut betreffen, die von der Zuleitung zum Zentrum ausgeschlossen ist, ohne Rücksicht auf die Ausbreitung des materiellen Unterganges des Netzhautgewebes selbst. Die zentrale Sehschärfe bleibt, wenn die Macula nicht direkt geschädigt oder in den Defekt zufällig einbezogen erscheint, in beiden Fällen normal.

Der zweite grundsätzliche Unterschied liegt in dem Verhalten der Netzhautgefässe, welche, wie oben angeführt, bei ciliarem Ursprunge unverändert sind, bei retinalem in der erkrankten Partie obliteriert gefunden werden.

Ob im letzteren Falle, wie man voraussetzen muss, die Aderhaut und ihre Gefässe vollständig normal sind, könnte nur eine anatomische Untersuchung eines solchen sicherstellen. Ophthalmoskopisch fällt nach dieser Richtung nichts auf.

IV. Direkte traumatische Zerreissung (Schädigung) des Pigmentepithels.

Die nachfolgenden drei Fälle zeigen, gleich den ersten drei Fällen, mehr oder weniger ausgebreitete Netzhautpigmentierung, im Anschlusse an eine Kontusion des Augapfels. Während jedoch in den ersten Fällen die Ciliargefässe den Angriffspunkt der äusseren Gewalteinwirkung bildeten und die der Ruptur jener folgende Zirkulationsunterbrechung in der Aderhaut der unmittelbare Anlass zur Pigmentdegeneration der Netzhaut war, wirkte die verletzende Gewalt in den folgenden drei Fällen direkt auf die inneren Augenhäute, mehr oder weniger unmittelbar auf die Pigmentepithellage selbst, ein. Zunächst folge hier derjenige von ihnen, der sich durch besondere Reinheit deshalb auszeichnet, weil er allein keine anderen Folgen der heftigen Prellung des Augapfels aufweist, als die uns gerade interessierenden Schädigungen des Pigmentepithels. Leider waren wir nicht in der Lage diesen Fall, wie alle anderen, frisch nach der Verletzung zu sehen.

Fall VI.

St . . . . e, Josef, 49 Jahre alt. Einmalige ambulatorische Untersuchung.

Vor 7½ Monaten wurde er von einem Ochsen derart in die Gegend des linken Auges gestossen, dass die Längsseite des Hornes die Gegend oberhalb der lateralen Hälfte des linken Brauenbogens traf. Er verspürte momentan einen heftigen Schmerz, erlitt jedoch keine äusserlich sichtbare Verletzung. Ungefähr 5—6 Wochen nach der Verletzung bemerkte er beim Lesen, „dass das Sehen etwas trüber sei", und überzeugte sich, dass er mit dem linken Auge allein nicht lesen könne. Seit dieser Zeit blieb der Zustand gleich, verschlimmerte sich eher etwas.

Patient hat früher stets in Ferne und Nähe gut gesehen, war niemals augenkrank. Im 24. Lebensjahre machte er eine Lungenentzündung, vor 6 Jahren angeblich eine Nierenentzündung durch. Seine Eltern waren stets gesund und starben beide plötzlich. Dieselben waren nicht blutsverwandt. Eine Schwester lebt und ist gesund. Ebenso drei Kinder des Patienten; keines ist gestorben; seine Frau hat nie abortiert.

Status präsens:

Aeusserlich: B. A. vollkommen normal, reizfrei. Die Pupille des linken Auges auf direkten Lichteinfall starr; sonst prompt reagierend.

Ophthalmoskopisch: R. A. normal.

L. A.: Medien vollkommen klar. Die Papille weiss, mit einem Stich ins Blaugrüne, scharf begrenzt, eine seichte zentrale physiologische Exkavation aufweisend. Die Gefässe der Papille und Netzhaut weichen in Kaliber und Verlauf kaum von der Norm ab. In einem medial an die Papille an-

schliessenden, grossen, annähernd kreisförmigen, zirka 2½ Papillendurchmesser betragenden Bezirke ist normaler Fundus sichtbar. Dieser grenzt sich scharf ab gegen den übrigen pathologisch veränderten Fundus. Die laterale Grenze dieses Bezirkes wird gebildet durch den medialen Papillenrand und durch eine Linie, welche vom oberen Pole der Papille gerade nach oben und vom unteren Pole der Papille gerade nach unten gehend, nach je ½ Papillendurchmesser langem Verlaufe sich fast rechtwinklig lateralwärts wendet und in die kreisförmige Begrenzung übergeht. Diesen Bezirk ausgenommen, sind die noch zu schildernden Veränderungen über den ganzen Augengrund, soweit das ophthalmoskopische Gesichtsfeld reicht, gleichmässig verteilt.

Diese Veränderungen sitzen sämtlich offenbar in der Pigmentepithelschichte der Retina. Sie bestehen darin, dass in grösseren und kleineren, unregelmässig geformten, ¼—½ Papillendurchmesser betragenden, zum Teil scharf, aber unregelmässig zickzackförmig begrenzten, zum Teil zu grossen

Fig. 8.
L. A.

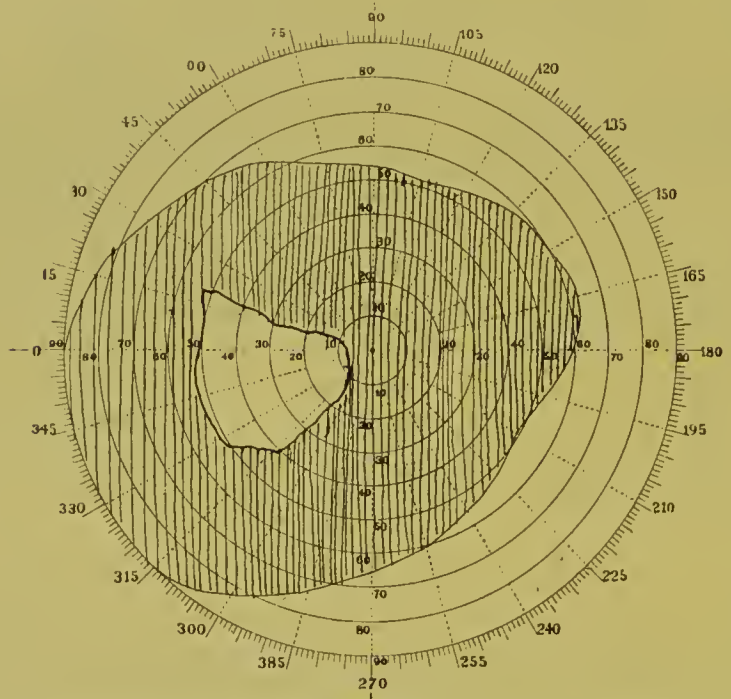

Der erhalten gebliebene Gesichtsfeldrest des Falles VI.

Flächen zusammenfliessenden Flecken, das Pigmentepithel anscheinend fehlt. Innerhalb dieser sieht man dann die dunklen Gefässzwischenräume der Chorioidea, wodurch diese Partien im Gegensatze zu dem oben geschilderten normalen Bezirke und dem normalen Fundus des rechten Auges, ein deutlich getigertes Aussehen haben. Zwei solche, besonders scharf markierte, wie aufgerissenes Strassenpflaster imponierende Defekte des Pigmentepithels, sieht man zirka im Zentrum des oben erwähnten normalen Bezirkes medial von der Papille. Der grössere der beiden ist kreisförmig begrenzt und fast papillengross. Hingegen findet man wiederum grössere und kleinere Stellen, welche ähnlich begrenzt sind wie die beschriebenen Defekte des Epithels, besonders peripheriewärts an Grösse zunehmen, innerhalb deren jedoch das Pigment zu intensiv schwarzen Flecken zusammengeballt ist. Besonders mächtig, fast papillengross, sind sie in der Aequatorialgegend.

Funktionsprüfung: SR. $^{6}/_{6}$; SL.: Fingerzählen in 1 m in einem kleinen parazentralen Gesichtsfelde. (Siehe Fig. 8.) Er gibt auch spontan an, dass er mit dem L. A., gerade vor sich sehend, nur die in der lateralen Hälfte des Gesichtsfeldes befindlichen Gegenstände und die nur teilweise sehe.

Wie aus der Beschreibung hervorgeht, weist das zweifellos mächtig erschütterte Auge keine der verschiedenen Nebenverletzungen des vorderen Abschnittes auf, wie wir sie bei der Kontusion immer und auch in allen hier mitgeteilten Fällen sonst beobachten. Die einzige Abweichung von der Norm besteht in der Hintergrundsveränderung und der mit ihr verknüpften Funktionsstörung. Soweit es mit dem Spiegel feststellbar ist, ist die Netzhaut normal. Weder ist ihre Durchsichtigkeit irgendwie alteriert, noch ist dies nach irgend einer Richtung bei ihren Gefässen der Fall. Die Aderhaut ist dank dem ausgebreiteten Fehlen des Pigmentepithels in grosser Ausdehnung frei sichtbar und weist ebenfalls keine ophthalmoskopische Abnormität auf. Die Veränderungen betreffen eben die zwischen beiden liegende Pigmentepithelschichte. Dem Fehlen dieser an zahlreichen kleineren Herden und grösseren Flächen verdankt eben die Aderhaut die Sichtbarkeit ihrer Gefässe und Intervaskularräume. Dass es sich höchstwahrscheinlich, wenigstens zum grösseren Teile, um gänzliches Fehlen des Epithels selbst und nicht etwa nur um Depigmentierung handelt, glauben wir aus der ungemein scharfen, dabei aber gezähnelten Begrenzung der Defekte schliessen zu dürfen, welche unwillkürlich den Vergleich mit dem aufgerissenen und defekten Mosaik des Strassenpflasters aufdrängen. Zwischen diesen herdförmigen Defekten finden sich abwechselnd Wucherungen des Pigmentepithels von ähnlicher Form, Grösse und Begrenzung. Das bunte Bild der pathologischen Funduspartie, erzeugt durch das Nebeneinander pigmentfreier, schwach pigmentierter Partien und dichter Pigmentballen, setzt sich scharf ab gegen den gleichmässig gekörnten, gelblichroten, keine Spur von Chorioidealgefässen aufweisenden normal gebliebenen Teil des Augengrundes. Hier ist das Pigmentepithel intakt und dämpft durch seinen starken Pigmentgehalt das von den tieferen Lagen zurückkehrende Licht so ab, dass von den Gefässkonturen nicht die Spur sichtbar wird und der Fundus in der durch das beigemengte Braun des Pigmentes in gelblichrot oder hellbraunrot verwandelter Farbe erscheint.

Selbstverständlich ist die Netzhautfunktion, soweit die beschriebene Veränderung des Pigmentepithels reicht, aufgehoben. Das erhaltene kleine parazentrale Gesichtsfeld entspricht in Form und Ausdehnung genau dem normales Pigmentepithel tragenden Bezirke.

Wie bereits oben (allgemeiner Teil) ausgeführt, tritt auch hier ein Netzhautschwund ein, doch wird er hier nicht so hochgradig werden können, wie bei der Zirkulationsunterbrechung. Immerhin beweist nebst der Aufhebung der Funktion (die zunächst auf die wahrscheinliche Mitbeschädigung der Stäbchen und Zapfen durch die Verletzung selbst zurückzuführen sein dürfte) auch die ausgesprochene Atrophie der Papille, dass nebst dem Neuroepithel auch die leitenden Ele-

mente, aufsteigend bis zu dem Sehnerven, degeneriert sind. Die Atrophie lässt sich nebst der charakteristischen Farbe auch noch durch das normale Verhalten der Netzhautgefässe von der sogen. sekundären retinitischen Atrophie der Papille unterscheiden. Die langsame Entwicklung und die erheblich geringere Intensität des Netzhautschwundes, vor allem aber der offenbare Mangel der Hypertrophie der bindegewebigen Elemente, verhindert hier das Vordringen des Pigmentes in die gefässhaltigen, innersten Schichten und die Entwicklung jenes charakteristischen Bildes der Pigmententartung der Netzhaut. Immerhin kommt es auch hier teils zur Einschwemmung freigewordenen Pigmentes, hauptsächlich aber zur Wucherung des Pigmentepithels von den Defekträndern aus, welche über das Ziel schiessend, zur Haufenbildung führt, die sich in den durch den Schwund der äusseren Netzhautschichten geschaffenen Raum in die Netzhaut hinein erstreckt. Auch eine Lageveränderung resp. Wanderung muss hier, wenigstens der Fläche nach, stattgehabt haben. Während nämlich die Epitheldefekte annähernd gleichmässig verteilt sind, nehmen die Pigmentballen vom Zentrum nach der Peripherie hin an Grösse und Dichte zu. Hier konnten wir uns, mangels der Untersuchung in frischem Zustande, hiervon nicht überzeugen. Aber in unserem Falle III und VII ist es aus der wiederholten vergleichenden Beobachtungen ersichtlich, dass das ursprünglich diffus angeordnete Pigment sich nach längerer Zeit in seiner Anordnung ändert, sich zusammenballt und grössere Flecke bildet, die sich mit Vorliebe an der Peripherie des Herdes und um die Papille (Fall VII) bilden. (Siehe auch Siegrists Fall I.)

Bei einem oberflächlichen Vergleich des vorliegenden Falles mit den Fällen von Ciliararterienabreissung könnte man sich leicht verleiten lassen, diesen Fall etwa als Negativ jener zu betrachten. Der hier erhaltene Netzhautteil schliesst, gleich dem dort degenerierten, an den Papillenrand an, das hier erhaltene parazentrale Gesichtsfeld entspricht dort dem parazentalen Skotom. Beides ist Folge von schwerer Kontusion des Augapfels. Könnte nicht im vorliegenden Falle der fragliche Netzhautbezirk einer erhalten gebliebenen Ciliararterie entsprechen, während die übrigen abrissen? Wenn wir auch davon absehen, dass eine so ausgebreitete und plötzliche Absperrung der ciliaren Blutzufuhr schwere Ernährungsstörung des ganzen Augapfels zur Folge haben müsste, wie solche Wagenmann auch experimentell erzeugte, und wovon in diesem Falle gerade nicht die Rede sein kann, so spricht auch schon die Beschaffenheit selbst sowohl der pathologischen, als auch der normal erhaltenen Funduspartie gegen obige Annahme. Innerhalb des pathologischen Teiles wechseln, wenn sie auch in der Minderzahl sind, mit den inselförmigen Epitheldefekten, Partien mit wohlerhaltenem Pigmentepithel ab. Andererseits

sehen wir in dem erhaltenen Netzhautteile zwei umschriebene Epitheldefekte. Bei Abreissung von Ciliararterien geht der zugehörige Bezirk ohne Unterbrechung seiner Kontinuität ausnahmslos zugrunde. Aber auch die Form des an die Papille anschliessenden erhaltenen Bezirkes widerspricht der supponierten Genese. Er zeigt nicht jene buchtige Grenzlinie mit zungenförmigen Ausläufern, ist vielmehr bis auf feine Zacken im ganzen und grossen regelmässig kreisförmig.

Da nun endlich kein Anhaltspunkt dafür vorliegt, für die Entstehung der Netzhautpigmentierung in diesem Falle einen anderen Grund anzunehmen als die Kontusion des Augapfels, im Anschluss an welche sie sich zweifellos entwickelte, haben wir hier offenbar einen Fall von isolierten, multiplen Zerreissungen der Pigmentepithelschichte vor uns, als Folge von Einwirkung stumpfer Gewalt, ohne jede andere begleitende Verletzung. Dass das Pigmentepithel bei ähnlichen Anlässen mit den benachbarten Augenhäuten, speziell der Aderhaut, mitzerreissen kann, ist allbekannt, eine isolierte Ruptur der Pigmentepithellage durch Trauma scheint hier zum ersten Male festgestellt zu sein.[39])

Nicht so eindeutig sind die ophthalmoskopischen Erscheinungen in den folgenden zwei Fällen.

Fall VII.

S . . . . k, Franz, 12 jähriger Tagelöhnersohn, wurde am 25. 9. 1893 zur Klinik aufgenommen. Derselbe wurde vor 5 Stunden als Zuschauer beim Ballspiel von einem zum Schlage ausholenden Spieler, hinter dem er stand, mit dem Ende des Stockes in das rechte Auge getroffen. Die Lider schwollen sofort so stark an, dass er das Auge nicht öffnen konnte.

Die beiden Lider des rechten Auges sind blutunterlaufen, stark geschwollen, bis zum Verschlusse der Lidspalte. Das Oberlid zeigt einen 3 mm tiefen Einriss, vom freien Rande aus seine ganze Dicke durchsetzend. Die Lidspalte aktiv gar nicht, passiv nur mit Mühe zu öffnen. Die Augapfelbindehaut mächtig blutunterlaufen, am Hornhautrande einen dicken Wall bildend; nur medial an die Cornea anschliessend eine ca. 1 cm grosse Stelle derselben (Ort der Kontusion), nekrotisch. Die Hornhaut ist durchsichtig, ihr Glanz vermindert. Die Kammer ist tief, aussen unten im Kammerfalz ein schmaler dunkelroter Blutstreifen. Die Iris grünlich verfärbt, die Pupille doppelt soweit wie links, nach aussen unten zugespitzt, unbeweglich. Die Spannung ist herabgesetzt. Die Spiegeluntersuchung ist wegen der grossen Schwellung und Schmerzhaftigkeit nicht durchführbar. Man bekommt rotes Licht vom Fundus.

---

[39]) Eine spontane Entstehung isolierter Pigmentepithelrisse erwähnt Czermak in seinem Artikel „Chorioiditis“ in Drasches: „Bibliothek der gesammten mediz. Wissensch.“ Band „Augenkrankheiten“, S. 153: „Bei Myopie zu beobachten sind auch feine, gelblichweisse, gewöhnlich etwas gebogene oder wellige verzweigte Streifen, die in der Gegend des gelben Fleckes vorkommen. Sie ähneln Sprüngen in einer Lackschichte, die den hellen Grund durchblicken lassen und haben wohl ihren Grund in Sprüngen des Pigmentepithels vor einer durch die Dehnung atrophischen Aderhaut.“

SR.: Fingerzählen auf 2 m.
Linkes Auge: normal; S.: $^6/_6$.

1. 10. Lidwunde geheilt; die Schwellung bedeutend geringer. Der Fundus bloss dicht verschleiert sichtbar, wegen teils diffuser, teils flottierender punkt- und fadenförmiger Glaskörpertrübungen. Hingegen sieht man entsprechend der lateral unten vertieften Kammer und der hier schlotternden Iris eine Verschiebung des korrespondierenden Linsenrandes nach rückwärts. Die Linse selbst zeigt auf der vorderen und hinteren Kapsel gerade im Zentrum je eine zarte graue Trübung von körniger Struktur und der Form eines polygonal begrenzten Häutchens. Die vordere ist kleiner und sechseckig, die hintere grösser und ungefähr achteckig. Von den Ecken gehen nach allen Richtungen feine allmählich sich verlierende Radien aus.

5. 10. Die Pupille rund, noch immer erweitert, starr. Glaskörper zeigt nur noch die zahlreichen, wie bestäubten flottierenden Fäden von der äusseren unteren Glaskörperwand ausgehend. Der Fundus zeigt jene sehr auffälligen Veränderungen, wie sie auf Tafel II Fig. 1, abgebildet sind. Die Beschreibung bezieht sich auf das Bild des Augengrundes, wie es sich am Ende der ersten Beobachtungsperiode (22. 10. 1893) darbot, also nicht ganze 4 Wochen nach der Verletzung.

Die Papille im ganzen etwas blass, ihre Grenzen, sowie der schmale sichelförmige Chorioidealring lateral, sind ziemlich deutlich sichtbar, bloss unten, wo die grossen Gefässe jene kreuzen, ist der Papillenrand von einer ziemlich dichten wolkigen Trübung verschleiert. Die grossen Gefässe der Papille und Netzhaut zeigen keinerlei Veränderung. Am ganzen Hintergrunde keinerlei Netzhautblutung sichtbar, hingegen springt ein Gebilde in der Makulargegend sofort in die Augen: Ungefähr 2—$2^1/_2$ Papillendurchmesser vom lateralen Papillenrande entfernt, sieht man einen fast 2 P.D. hohen und $1^1/_2$ P.D. breiten hellen Bezirk, aus dem das helle Fundusrot geschwunden bis auf einzelne, regellos zerstreute, verschieden grosse und geformte Inselchen. Diese treten auf dem ungleichmässigen, schwärzlich grauen Grunde ungleich deutlich hervor. Auch die von oben und unten hereinziehenden feinen makularen Gefässchen kann man hier ziemlich deutlich bis in die feinsten Verästelungen verfolgen. In der Umgebung dieses Gebildes, sowie der Papille und zwischen beiden ist die Netzhaut diffus leicht getrübt und die Farbe des Augengrundes erscheint hier nur blassrot. In der nächsten Umgebung des geschilderten makularen Gebildes hat der Fundus eine intensiv karminrote Färbung, welche die ganz unregelmässig zackigen, vielfach kurze spitze Fortsätze aussendenden Grenzlinien, obzwar sie nicht ganz scharf sind, durch Kontrast deutlich hervortreten lässt. Unmittelbar an den Grenzen ist die Karminfärbung am intensivsten und verliert sich allmählich abklingend in dem umgebenden Fundusrot. Eine weitere, sehr auffällige Erscheinung, die das bunte Bild der zentralen Funduspartie zusammensetzt, ist die eigentümliche Pigmentierung. Das Pigment sitzt in der Netzhaut, ist dunkelbraun bis schwarz, ungemein feinkörnig, stellenweise zu grösseren und kleineren schwarzen Flecken angehäuft. Merkwürdig ist auch seine Verteilung. Es sammelt sich zunächst noch sehr fein verteilt, jedoch ziemlich gleichmässig angeordnet, in dem karminroten Gebiete um den makularen Herd; an den Rändern des letzteren konfluiert es stellenweise zu unregelmässigen Streifen und Flecken. Solche befinden sich einzeln auch im Bereiche des grauen Bezirkes selbst, besonders an dem der Papille zugekehrten Rande. Von hier aus geht gegen das Zentrum des Fleckes, an Dichte abnehmend, eine mehr diffuse dunkelbraune, fast schwarze Pigmentierung. Andererseits zieht von dort das Pigment durch das papillomakulare Gebiet gegen die Papille hin in mehreren breiten Zügen, bestehend aus mehreren parallel neben einander laufenden Ketten von kleinen rundlichen und unregelmässig geformten Fleckchen, dazwischen reichlich verstreutes, feinkörniges Pigment. Sie überkreuzen sich und wird die Pigmentierung an diesen Stellen besonders reichlich und unregelmässig verteilt. Nach oben und unten begrenzt sich das pigmentierte Gebiet ungefähr durch die grossen makularen Aeste der Zentralgefässe, papillenwärts münden die Züge in das circumpapilläre Gebiet, woselbst in einer mehr als Papillendurchmesser breiten, polygonal begrenzten Zone vor-

herrschend feinkörnige dunkelbraune Pigmentierung besteht; dichter an den Rändern der Zone, als in der unmittelbaren Umgebung der Papille.

Dieses Bild vom Entlassungstage (22. 10. 1893) bot der Fundus schon von Beginn der ophthalmoskopischen Beobachtung; die Details treten jetzt jedoch schärfer hervor dank den Fortschritten, die die Aufhellung der Glaskörpertrübung gemacht. Letzterer zeigt noch die flottierenden Fäden, die diffuse Trübung desselben, sowie der zentralen Netzhautpartien, hat sich wesentlich gebessert. Der jetzt reizfreie Augapfel zeigt im vorderen Abschnitte nur die oben geschilderten Veränderungen der Linse.

Am 7. 11. 1893 — sechzehn Tage später — tritt das Bild des Augengrundes noch viel schärfer hervor. Die Papille ist noch sehr blass, der über ihren unteren Rand liegende Nebel ist unverändert. Die zentralen Fundus-partien um die Papille und den makularen Herd sind dauernd blässer rot und sieht man dort stellenweise, besonders in der Umgebung der Papille, die Chorioidealgefässzwischenräume durchschimmern. Sämtliche Pigmentierungen treten jetzt deutlicher hervor, auch scheint die Pigmentbildung in der Netzhaut eher etwas zugenommen zu haben. In der circumpapillären Zone sammelt sich das Pigment mehr am Rande an, während es in der Umgebung der Papille selbst schwindet. Die Pigmentbildung in dem makularen Herde hat enorm zugenommen; seine ganze Fläche ist jetzt davon ziemlich gleichmässig bedeckt, so dass das Grau des Untergrundes nur noch schwach durchschimmert. Auch die roten Inseln sind grösstenteils durch die Pigmenthäufchen unterbrochen. Die Karminfärbung entlang des Randes ist stellenweise dem Rot des Augengrundes gewichen, einzelne Partien treten deutlicher hervor; anderenteils ist hier körnige Pigmentbildung an ihre Stelle getreten.

Am 2. 12. 1897 — also mehr als 4 Jahre nach der Verletzung — bat ich den Kranken, behufs Untersuchung zu mir und konnte folgendes erheben:

Aeusserlich fällt bloss eine leichte Ablenkung des rechten Auges nach aussen auf. Die äusseren Augenhäute normal. Die Kammer aussen unten eine Spur vertieft, hier deutliches Irisschlottern. Die Pupille gleich der linken, gut reagierend. Die zentrale Trübung auf der vorderen Rinde scheint konzentrisch geschrumpft zu sein; die in der hinteren Rinde in eine feine Punktierung der Partie verwandelt. Die Medien sind sonst klar, der Fundus vollkommen scharf sichtbar. (Siehe Tafel II. Fig. 2.) Die Papille ist scharf begrenzt in einem breiten, lateral unteren Sektor, der grösser ist, als die vorbestandene physiologische Exkavation, ist sie exquisit atrophisch (blass-grau mit Stich ins Bläuliche) verfärbt; sonst normal. An den grossen Gefässen der Papille und Netzhaut nichts Abnormes. Der Herd in der Macula ist in Form und Begrenzung unverändert, vielleicht ist er etwas konzentrisch verkleinert. Er ist in ganzer Ausdehnung tiefschwarz pigmentiert; das Pigment ist in Form von dicht angeordneten, anscheinend halbkugeligen Häufchen angeordnet, die der Oberfläche ein himbeerähnliches Aussehen verleihen. Die roten Inseln sind alle verschwunden resp. vom Pigment bedeckt. Das Gebiet im Umkreise um die Papille, unregelmässig landkartenförmig begrenzt, 2—3 P.D. breit und lateral, sich verengend und den makularen Herd noch in sich schliessend, unterscheidet sich von dem übrigen, ziemlich dunkelroten, fein gekörnten Augengrunde durch seine hellere Farbe sehr deutlich. Ueberdies ist der Bezirk eigentümlich pigmentiert und zwischendurch schimmern hier allenthalben die Gefässzwischenräume der Chorioidea durch. Das Pigment hat seine Beschaffenheit und Anordnung geändert. Es ist in Form von unregelmässigen, verschieden grossen, dunkel mattbraunen Flecken entlang der Grenzen des ganzen Bezirkes und um die Papille angeordnet, dazwischen ist auch wohl schwärzliches körniges Pigment zerstreut, besonders zwischen Papille und Makularherd, jedoch fehlt die seinerzeitige Anordnung in Zügen. Die Pigmentierung macht den Eindruck einer unregelmässigen Täfelung.

Die Funktion des verletzten Auges war vom Beginne an schwer geschädigt. Die Sehschärfe war bei Aufnahme Fingerzählen in 2 m, hob sich bis zur Entlassung auf $^6/_{24}$; die Fixation war exzentrisch, mit wechselnder Bulbusstellung (suchend). Die äusseren Gesichtsfeldgrenzen waren stets nor-

mal; jedoch bestand von Anfang an und während der ganzen Beobachtung ein zentrales absolutes Skotom, das sich oben aussen und unten innen auf je ca. 10°; innen oben und unten aussen je bis 15—25° erstreckte.

Auch hier handelt es sich um eine Kontusion, ohne Eröffnung des Augapfels. Die Fülle von Veränderungen, welche dieselbe hervorgerufen, verteilt sich einerseits auf die Nachbarschaft des Angriffspunktes des verletzenden Instrumentes (medialer Hornhautrand), andererseits auf den hinteren Augenpol, das ganze papillomakulare Gebiet. Die ersteren (Vertiefung der vorderen Kammer, Hyphäma, Iridoplegie, Dislokation der Linse und Trübung deren Kapsel sowie der mässige Erguss von Blut in den Glaskörper) interessieren uns hier nicht weiter, sie illustrieren nur die Intensität der Prellung des Augapfels. Wir wenden uns gleich den Veränderungen des Augengrundes zu:

Entsprechend der grossen Heftigkeit des Stosses ist auch die Fläche des Hintergrundes, welche von der Erschütterung geschädigt worden ist, sehr breit. Sie umfasst ein kontinuierliches Gebiet, welches Papille und Macula in sich schliesst. Die gefässhaltigen, durchsichtigen Netzhautschichten blieben unverletzt. Die Netzhautgefässe sind normal und ziehen unbehindert über alle Herde hinweg. Keine Blutaustritte oder Kontinuitätstrennung in der Netzhaut sichtbar. Der ergriffene Teil zeigt wiederum: Deutliche Abblassung, Sichtbarkeit der Chorioidealgefässe — also Schwund des Pigmentes — andererseits reichliche Einwanderung von Pigment in die Netzhaut; er schliesst allenthalben an die Papillengrenzen an, ist unregelmässig begrenzt; grosses absolutes Skotom, entsprechend dem Herde bei normalen Aussengrenzen des Gesichtsfeldes. Dieser Symptomenkomplex und der Mechanismus der Verletzung drängen zu der Annahme, dass es sich auch hier um Folgeerscheinungen der Abreissung von kurzen hinteren Ciliararterien handelt. Andererseits aber ist ein grosser Teil des ophthalmoskopisch sichtbar gewordenen Pigmentes ganz offenbar auf direkte traumatische Schädigung der Pigmentepithelschichte zurückzuführen.

Wir waren in der Lage die Entwicklung der Hintergrundsveränderungen unmittelbar nach der Verletzung und dann nach Jahren wieder zu beobachten. Da zeigte sich, dass die früheste und reichhaltigste Pigmententwicklung in der Umgebung jenes grossen hellen Fleckes in der Macula auftrat und auf diesem selbst. Dieser Makularherd gehört sicher nicht zu den Folgen einer Abreissung von Ciliargefässen. Er entspricht offenbar der Stelle, wo die inneren Augenhäute von der fortgepflanzten heftigen Erschütterung zuerst und am heftigsten getroffen und deshalb auch am schwersten geschädigt wurden. Die durchsichtigen Netzhautteile sind auch hier unversehrt geblieben, die feinen makularen Gefässästchen treten auf dem hellen Untergrunde sehr deutlich hervor. Hingegen ist hier trotz des Fehlens des Pigmentepithels von der

Chorioidea nichts, und bloss das diffuse Rot stellenweise sichtbar geblieben. Ob an dieser Stelle auch tatsächlich die Chorioidea fehlt, ob es sich also um einen traumatischen Defekt i. e. Ruptur der Chorioidea handelt, wollen wir im nächsten Kapitel erörtern, sicher ist, dass in dem fraglichen Herde das Pigmentepithel zum grössten Teile zerrissen und nur in einzelnen Inseln stehen geblieben war, andererseits auch in der Umgebung besonders im papillomakulärem Gebiete vielfache traumatische Lockerung des Zusammenhanges und kleinere Risse entstanden. An diesen Stellen, wo Epithel traumatisch vernichtet wurde, trat auch zuerst und am ausgiebigsten Wucherung desselben auf: an den Rändern des grossen Defektes, von den stehengebliebenen Inseln auf demselben aus; ferner auch an den Fissuren im papillomakulären Gebiete. Nur so lässt sich die eigentümliche Anordnung des Pigmentes in langen sich vielfach verzweigenden und kreuzenden Zügen in den ersten Beobachtungsstadien erklären. Später wurde diese Anordnung durch Wanderung des Pigmentes verwischt. Sehr bemerkenswert ist nun aus den allerfrühesten Stadien dieser Pigmentwucherungen die Tatsache, dass die Stellen, an denen später sich reichlicheres Pigment entwickelte, immer vorher eine hellrote (karmin) Färbung annahmen. Dies war besonders deutlich an den Rändern des grossen Herdes sichtbar. Auf diesen roten Flecken schossen dann in den nächsten Tagen zahllose dunkelbraune Körnchen auf, die immer reichlicher wurden, bis sie zu dichten Ballen auswuchsen. Mit der Entfernung von dieser Stelle der heftigsten traumatischen Schädigung nach der Papille hin, nahm auch die Intensität der Pigmententwicklung ab. Um die Papille herum war während der ersten Beobachtungszeit bloss feinkörnige gleichmässig verteilte Pigmentierung sichtbar.

Die Veränderungen, welche sich nach vierjährigem Bestande der Erkrankung ergaben, bestanden in der sehr auffälligen Aenderung der Anordnung des Pigmentes. Es ballte sich zu Haufen zusammen, die vornehmlich entlang der Grenzen der degenerierten Partie lagen, spärlicher um die Papille, und schwand aus den mittleren Partien. Auch die Anordnung in Zügen ist ganz verwischt. Der makulare Herd schien, wenn auch nicht bedeutend, doch sicher konzentrisch verkleinert. Derselbe wurde in seiner ganzen Ausdehnung zu einem mächtigen Pigmentlager verwandelt mit grobhöckeriger Oberfläche. Das ganze erkrankte Netzhautgebiet tritt jetzt scharf hervor durch seine viel blässere Färbung und ist gegen den normalen Fundus durch eine unregelmässige scharfe Linie begrenzt. Diese scharfe Grenze fehlte anfangs vollständig, bloss medial trat die circumpapilläre Zone durch die polygonale Begrenzung etwas schärfer hervor. Auch diese — anfangs 1 P.D., jetzt über 2 P.D. breit — hat sich verbreitert. Dieses Verhalten der Grenzen, verglichen mit dem bei Fall III besprochenen

Gleichbleiben auch der kleinsten Details der Begrenzung bei jahrelanger Beobachtung, könnte vielleicht gegen den ciliaren Ursprung sprechen. Hier tritt der Netzhautschwund frühzeitig und im ganzen von der Ernährung abgeschlossenen Gebiete gleichzeitig ein, bei der direkten traumatischen Schädigung, wie im vorliegenden Falle, trat er allmählich und an den etwa weniger geschädigten Grenzpartien erst nach der ersten Beobachtungszeit (4 Wochen) ein. Könnten wir uns über diesen letzten Einwand hinwegsetzen, müssten wir vorliegenden Hintergrundsbefund als Kombination von Abreissung kurzer hinterer Ciliararterien und direkter traumatischer Schädigung des Pigmentepithels ansehen. Andernfalls könnte letztere allein für das ganze Krankheitsbild sehr wohl verantwortlich gemacht werden.

Fall VIII.

V . . . . y, Jaroslav, 12 Jahre alt; Beginn der Beobachtung: 1. 5. 1895.

Vor ungefähr 24 Stunden wurde er durch einen Holzpfeil, den ein Spielgenosse aus einer Entfernung von zirka 5 m mit einem Bogen abschoss, ins rechte Auge getroffen. Der Pfeil soll nicht den Augapfel direkt, vielmehr das Augenlid getroffen haben. Er empfand heftigen Schmerz und sah farbige Ringe vor dem Auge.

Status präsens: Aeusserlich R. A.: In der unteren Hälfte der Hornhaut zwei mohnkorngrosse, alte, blassgraue Makeln. Die vordere Kammer ist in den zentralen Partien abnorm tief. Am Boden derselben eine 2 mm hohe Ansammlung flüssigen, dunkelroten Blutes. Pupille (atropinisiert) nicht maximal erweitert. Der mediale Rand infolge einer Dialyse in der medialen Hälfte des ciliaren Ansatzes senkrecht, gestreckt verlaufend; sonst die Pupille von normaler Rundung. Gleichfalls am medialen Hornhautanfange der Limbus verbreitert, die angrenzende Bindehautpartie leicht geschwollen und injiziert, mässige Ciliarinjektion. L. A. äusserlich vollständig normal.

Ophthalmoskopisch: R. A.: Papille leicht gerötet, beiderlei Gefässe scheinen etwas stärker gefüllt zu sein. Die Netzhaut im ganzen Fundus bedeckt von gleichmässig hellem grauweissen Schimmer (der Weissfärbung bei Embolie der Zentralarterie nicht unähnlich), ausgenommen einen an den medialen Papillenrand anschliessenden, ungefähr papillengrossen runden Bezirk von der annähernd dunkelbraunroten Farbe eines normalen Fundus. Die Grenze dieses Bezirkes bildet ein hellschimmerndes, wallartiges Band, im Zentrum jenes ein hellweisser kleiner runder Fleck. An den unteren Rand dieses Gebietes, durch den Grenzwall von demselben getrennt, schliesst sich ein dem grossen Bezirke analog aussehender Streifen an, der sich entlang der Grenze jenes erstreckt und peripherwärts abermals durch einen ähnlichen hell schimmernden Wall begrenzt ist. Der Schimmer der Netzhaut ist um dieses ganze Gebiet am dichtesten und bildet hier einen nicht scharf begrenzten schmalen Hof. Die Netzhautgefässe ziehen über all diese Gebilde ungehindert hinweg. L. A.: ophthalmoskopisch normal.

SR.: $^6/_{12}$. SL.: $^6/_8 + 0{,}75\ ^6/_6$.

Das Gesichtsfeld ist konzentrisch um 20—30° eingeengt. Der blinde Fleck ist von einem fast absoluten Skotom für Weiss und Farben umgeben, das ihn an beiden Seiten um je 10°, oben und unten nur um 4—5° vergrössert.

Am 2. Tage: Der hellweisse Schimmer von der Netzhaut zum grössten Teile geschwunden und zwar gleichmässig, so dass jetzt nur noch eine leichte Trübung vorhanden ist. Hingegen treten jetzt die Details jener Gebilde am medialen Papillenrande schärfer hervor. So der Begrenzungswall; der hellweiss schimmernde Fleck in der Mitte des roten Bezirkes hat sich vergrössert und ist jetzt deutlich erhaben. Nahe dem unteren inneren

Papillenrande verbreitert sich der Begrenzungswall und enthält eine dem grossen runden Bezirke ähnlich beschaffene, sichelförmige rote Partie eingelagert.

Am 3. Tage (siehe Fig. 9): Der Schimmer von der Netzhaut völlig geschwunden. Nur um die Papille herum ist ein nicht sehr breiter Hof davon vorhanden. Der graue Fleck in der Mitte des runden Bezirkes ist fast halb papillengross, rundlich unscharf begrenzt, schmutziggrau, deutlich erhaben. Die kleinen makulären Gefässe müssen darüber auf- und niedersteigen. Zwischen demselben und der Papille ist noch ein Rest Rot erhalten und erscheint jetzt karminrot. Sonst ist das Rot durch ein nicht sehr dichtes Grau ersetzt. Die Grenze des Bezirkes ist jetzt gebildet durch eine hellrote Linie von der Breite eines Venendurchmessers, welche zu beiden Seiten ihres ganzen Verlaufes begleitet ist von je einem schmalen, hellgrauweiss schimmernden Saume. Die Linie übergeht unten innen in die oben erwähnte sichelförmige rote Partie, oben ist sie allerdings durch

Fig. 9.

das Grau des begleitenden Stoffes vielfach überdeckt bis zum oberen inneren Papillenrande verfolgbar. Entlang fast des ganzen Verlaufes ist der zentrale Rand dieses fast kreisförmigen Gebildes begleitet von einer gleichmässigen feinen Punktierung von rötlicher Farbe, welche durch das bedeckende Grau durchschimmert. Das Hyphaema ist resorbiert. Diese Beobachtung dauerte bis 19. 5. 1895, nicht ganz 3 Wochen. Bis dahin traten im ophthalmoskopischen Befunde keine wesentlichen Aenderungen ein. Das Skotom blieb unverändert. Die äusseren Gesichtsfeldgrenzen erweiterten sich zum normalen. Die S. stieg auf $^6/_6$! mit + 0,75 D.

Ich sah den Kranken 5 Jahre später, am 16. 4. 1900, zufällig wieder. Aeusserlich wies das verletzte Auge eine kleine Iridodiolyse am medialen Rande und die entsprechende Entrundung des Pupillarrandes auf. Ophthalmoskopisch war von jenem eigentümlichen Gebilde nichts zu entdecken. Es war spurlos verschwunden. Hingegen ist das früher leicht hypermetropische Auge beträchtlich myopisch geworden. Die Papille ist schräg oval und trägt jetzt aussen unten einen ½ Papillendurchmesser breiten Konus. Die Papillengrenzen, besonders medial, sind nicht scharf, anschliessend daran hier unregelmässige Pigmentverschiebung. Das linke Auge hat normalen Fundus, keinen Konus, bloss schmalen Skleralring lateral.

SR. mit — 3,50 D. ⊂ cyl. — 1,25 D. Axe vertikal $^6/_6$.
SL. $^6/_{15}$?; mit + 0,5 D. ⊂ cyl. — 1,50 D. Axe — 750 $^6/_6$. Die äusseren Gesichtsfeldgrenzen normal; Skotom weder für Weiss, noch für Farben vorhanden.

In diesem Falle war die heftige Erschütterung des Augapfels, die im vorderen Abschnitte Iridodialyse und ein Hyphäma in der vertieften vorderen Kammer erzeugt hatte, gefolgt gewesen von einer sogen. Berlinschen Trübung (Commotio retinae), einer Weissfärbung des grössten Teiles, am intensivsten der zentralen Partien des Hintergrundes. Die Trübung, welche anfangs die Details des parapapillaren Herdes verschleierte, wich erst nach dreitägigem Bestande spurlos. Sowohl dieser Umstand, als auch schon die Art ihrer Entstehung und Beschaffenheit rechtfertigen die Bezeichnung der Trübung als sogen. Commotio retinae. Die Akten über die unmittelbare Ursache der sogen. Berlinschen Trübung sind noch nicht geschlossen. Die Frage liegt zwar abseits unseres Themas, möge hier aber berührt werden, da unser Fall gerade ein interessantes Streiflicht auf dieselbe wirft. Darin sind so ziemlich alle, die experimentell der Frage nahetraten, einig, dass die nächste Ursache der Weissfärbung der Netzhaut auf Eindringen von Flüssigkeit in die Netzhaut beruht. Berlin selbst nimmt seröse Durchtränkung, „akutes Oedem" an, und fand sie geschwollen. Bäck nennt es „Imbibition" und leugnet die Schwellung. Nur hinsichtlich der Quelle, aus welcher die die Netzhaut durchtränkende Flüssigkeit stammt, gehen die beiden genannten Untersucher, sowie Denig auseinander. Die von Berlin supponierte subchorioideale Blutung wird von Bäck und Denig nicht als Ursache, sondern als zufälliger Befund angesehen. Diese beiden Experimentatoren stimmen — von Einzelheiten abgesehen — insofern überein, als sie zwischen Aderhaut und Netzhaut[40]) ein Transsudat fanden, welches aus den Chorioidealgefässen stammt, „mit dessen flüssigen Bestandteilen sich die diesen Stellen anliegende Retina in ihrer Gesamtheit imbibiert und so, sich trübend, durch Lichtreflexion das Bild der Weissfärbung bietet". Dieses Transsudat kann selbstverständlich nur dann Platz finden, wenn es eine Abhebung der Netzhaut erzeugt. Eine solche „ganz flache, niedrige, ophthalmoskopisch gar nicht zu konstatierende Abhebung war auch," wie Bäck vermutet, „intra vitam vorhanden." In unserem Falle bestand nun tatsächlich in der Mitte des medial an die Papille anschliessenden runden Bezirkes ein schmutziggrauer Buckel, über den die kleinen makularen Gefässästchen auf- und niedersteigen mussten, also

[40]) Wenn ich die Abbildung von Bäck (Graefes Arch. f. Ophth. 57. Bd., Taf. V., Fig. 2) richtig verstehe, ist dort das Transsudat, besonders deutlich auf der Seite der grösseren Netzhautabhebung, zwischen Pigmentepithel und Stäbchen-Zapfenschichte gezeichnet, also in der Netzhaut. Das Pigmentepithel liegt dort überall der Glashaut normal an. Auch aus Denigs Beschreibung (Arch. f. Augenheilk. Bd. 34) geht diese Lage des Transsudats hervor.

eine ophthalmoskopisch sicher feststellbare Erhabenheit der Netzhaut, welche sich in der Umgebung allmählich verlor. Dieselbe war zur Zeit der starken Netzhauttrübung schon vorhanden, aber verwischt, trat nach Schwund derselben erst in dieser Form deutlich hervor, und überdauerte die allgemeine Trübung der Netzhaut bis zum Ende der ersten Beobachtungszeit (um 16 Tage), ohne sich zu vergrössern. Sie verlor sich endlich spurlos, wie die Untersuchung nach fünf Jahren zeigte. Der Buckel, welchem auch ein absolutes Skotom entsprach, sieht aufs Haar einer Netzhautabhebung ähnlich, fällt aber durch das eigentümlich trübe, schmutziggraue Aussehen auf. Wenn wir ihn nicht als eine besonders stark geschwollene Partie der Netzhaut (im Sinne Berlins) auffassen wollen, sondern (im Sinne Denigs und Bäcks) ein unterliegendes Transsudat annehmen, müssten wir die eigentümliche Beschaffenheit des Exsudats für dieses ungewohnte Aussehen der circumskripten Netzhautabhebung — als solche müssten wir den Herd dann auffassen — verantwortlich machen.[41]) Die besondere Beschaffenheit des Exsudats müsste alsdann auch erklären, warum die kleine circumskripte Abhebung ohne an Umfang nennenswert zugenommen zu haben, wieder anheilte.

Ausser der flüchtigen Weissfärbung erzeugte der Stoss an diesem Auge jenen mehrfach bereits erwähnten Herd am medialen Papillenrande, von der Grösse und Form ungefähr der Papille selbst. Anfangs durch die Trübung durchschimmernd, später um so schärfer hervortretend, erweist sich die kreisförmige Begrenzungslinie als ein hellroter, Venendurchmesser breiter Streif, der vom oberen Papillenrande ausgehend, die Papille in einiger Entfernung umkreist und sich am unteren Rande des Herdes, allmählich sich verbreiternd, verliert. Der Streifen ist zu beiden Seiten von langen Wülsten begleitet, von ähnlicher Beschaffenheit, wie jener Buckel. Auch über diese sieht man die Netzhautgefässchen hinwegziehen. Und wenn wir hier auch die Niveaudifferenz an dem Gefässverlaufe nicht so klar sehen können, ist das plastische Hervortreten der Netzhaut in der Form der Wülste hier unverkennbar.

Die Form des Streifens, seine parallele Begrenzung, sein zirkulärer Verlauf um die Papille, der Ausgangspunkt vom Papillenrande, seine Lage gegenüber dem Angriffspunkte der stumpfen Gewalt, dies alles spricht für eine Ruptur in einer der inneren Augenhäute. Wäre die Farbe des Streifens weisslich, würde ihn jedermann als „Chorioidealruptur" ansprechen. In einem der oben zitierten Siegristschen Fälle (Tafel III Fig. 4 u. 5) ist die circumskripte Netzhautdegeneration kombiniert mit einem Chorioidealriss, der vom unteren Papillen-

[41]) Zwei Fälle von Kombination der Commotio retinae mit wirklicher Netzhautabhebung, von Uthoff beobachtet, teilt auch Bäck (l. c. S. 97 u. 98) mit.

rande ausgehend, parallel der Papillengrenze, nach oben läuft. Mit der Netzhaut hat unser Streifen sicher nichts gemein, ihre Gefässe ziehen über ihn hinweg, auch sieht man stellenweise die trübe, verdickte Netzhaut das helle Rot des Streifens verdecken. Es kann sich hier handeln um einen Spalt im Pigmentepithel.

Die Partie des Fundus, in welcher der rote Streifen liegt, ist grau, weil der Rest des aus den tieferen Lagen zurückkehrenden roten Lichtes, welchen das stark pigmenthaltige Epithel noch durchgelassen hat, von der hier pathologisch getrübten Netzhaut noch weiter zurückgehalten wird. Fehlt nun in dem Streifen das Epithel — durch Diastase der Rissränder — so ist das grösste Hindernis für das rückkehrende rote Licht, überdies auch die Beimengung von Braun des Epithels selbst, beseitigt, und das helle Rot des von dem Aderhautblute gefärbten Lichtes ist hier bloss durch die trübe, nur mehr durchscheinende Retina gedämpft, aber doch noch heller, als das dunkelbraunrote des normalen übrigen Hintergrundes. Die wie erwähnt eben nur durchscheinende Retina verhindert in diesem speziellen Falle das Sichtbarwerden der Chorioidealgefässe, das man an den Stellen des fehlenden Pigmentepithels erwarten müsste. Oder es liegt hier tatsächlich ein sogen. „Aderhautriss" vor, bei welchem irgend ein Umstand die Entwicklung der Weissfärbung innerhalb des „Spaltes", verhindert hat.

Hiermit wären wir bei der Frage angelangt, welche den Gegenstand des letzten Abschnittes bildet: Was liegt jenem ophthalmoskopischen Bilde zugrunde, bei welchem wir heute allgemein eine „Aderhautruptur" diagnostizieren und wie kommt es zustande?"

Eine fünf Jahre nach der Verletzung erfolgte Untersuchung des vorliegenden Falles hatte das sehr interessante Ergebnis, dass alle diese ophthalmoskopisch so auffallenden Erscheinungen, bis auf eine nicht sehr bedeutende Pigmentverschiebung und Undeutlichkeit der Papillengrenze medial unten, spurlos verschwunden waren. Von dem „Risse" war keine Andeutung zu sehen. Nebenbei sei hier die Tatsache registriert, dass bei dem Jüngling, der inzwischen das Gymnasium nahezu absolviert hatte, sich b l o s s am rechten Auge, welches jene traumatischen Veränderungen am hinteren Augenabschnitte durchgemacht hatte, sonst aber zur Zeit der Verletzung gleich dem anderen Auge leicht hypermetropisch war, sich eine beträchtliche Myopie (3,5 D.) entwickelt hatte, während das andere seine Refraktion kaum veränderte.

V. Zur Lehre von der Aderhautruptur und von der spontanen Heilung derselben.

Unter „typischer Chorioidealruptur" verstehen wir jene von A. v. Graefe (Arch. f. Ophth. Bd. I, Abt. 1, S. 402) zuerst in zwei Fällen mit dem Augenspiegel diagnostizierte und beschriebene Folgeerscheinung einer Prellung des Augapfels, wie sie z. B. v. Wecker in Graefe-Saemischs Handbuch, I. Aufl., Bd. IV, S. 668, Fig. 44 und Oeller in seinem Atlas D. Tab. XIX, ferner Siegrist (l. c. Taf. III, Fig. 4 und 5) abbilden. Es sind jene unmittelbar nach der Verletzung „schwach gelblich rötlichen", später „gelblichen oder selbst weissgelblichen", auch „weisslichen, nie vollständig bläulichweissen" (v. Wecker) Streifen, welche meist bogenförmig oder sonst gekrümmt in einiger Entfernung von der Papille und konzentrisch derselben angeordnet sind.

So oft ich noch bisher eine sogenannte „typische Chorioidealruptur" gesehen habe, konnte ich mich des Gedankens nicht erwehren, dass dieses ophthalmoskopische Bild, bei welchem wir heute allgemein einen „Aderhautriss" diagnostizieren bei weitem nicht dem entspricht, was wir mit dem Augenspiegel zu sehen erwarten sollten, wenn die Aderhaut selbst mehr oder weniger vollständig durchreisst. Die langen gelblichweissen Streifen werden von allen Autoren ohne Ausnahme als Spalten angesehen, entstanden durch das Auseinanderweichen der Rissränder der Aderhaut, innerhalb deren „das Licht dann nur von der blossgelegten Sklera reflektiert wird" (Arlt: „Verletzungen", Wien 1875, S. 29). Wecker meint, dass die Chorioidealrisse deshalb „nie den schillernden Farbenton mancher Skleralstaphylome annehmen", weil wahrscheinlich „die Chorioidea nicht in ihrer ganzen Dicke einreisst, sondern, dass die dehnbare Lamina fusca an der verletzten Stelle im Zusammenhange mit der Sclerotica bleibt".

Reisst nun die Aderhaut, wie aus vorangehendem folgt, entweder in ihrer ganzen Dicke, oder bis auf eine ganz dünne peripherste Lamelle durch, so sollte man glauben, dass immer ein sehr beträchtlicher Blutaustritt aus dem ungemein reichen Geflecht der Gefässe der Chorioidea erfolgt, nicht nur in dem Rissspalt selbst, sondern auch in die Umgebung desselben.

Diesem müsste ferner öfter einmal eine Abhebung der Netzhaut folgen, welch letztere ja nach einigen Autoren immer intakt bleibt, nach anderen (v. Wecker) sind nur „die äussersten Schichten der Netzhaut" mitbetroffen. Es müsste also bei einigermassen profuser Blutung hinter die in ihrer Kontinuität ja erhaltene Netzhaut zu mehr oder minder ausgebreiteter Abhebung dieser kommen. Bei der komplizierten und vielgestaltigen histologischen Zusammensetzung der Aderhaut sollte man erwarten, dass die Rissränder sehr unregelmässig sein und dass in dem Rissspalte Reste des pigmentierten Stromas oder abgerissene Gefässe der Aderhaut sichtbar werden sollten.

Wenn ferner der weisse Streifen einem bis auf die Sklera reichenden Spalte entspricht, dann wäre ja nichts da, worauf sich die Veränderungen, die sich im Laufe der Zeit auf einem mehr oder weniger grossen Gebiete dieses hellen Streifens ergeben, abspielten.

Nichts von alledem, was wir hier erwarten sollten, trifft bei der sogenannten „Chorioidealruptur" zu.

Die Blutaustritte, die selbst wenige Stunden nach erfolgter Verletzung gefunden werden, sind sehr unbedeutend. Wecker schreibt hierüber: „Wenige Stunden nach der Verletzung" sind die Ränder der Aderhautwunde „in der Mehrzahl der Fälle von einer dünnen Schichte in die Chorioidea ergossenen, hellroten Blutes eingefasst." Schweigger-Greeff: „In der Nähe des Risses sind meistens wenig umfangreiche Blutungen, welche später verschwinden. Schmidt-Rimpler: „Frisch sieht man öfter Blutungen daneben." Arlt: „In der ersten Zeit wird der Riss verdeckt durch Blut, welches teils in ihm lagert, teils durch die gesprengte Netzhaut in den Glaskörper tritt und selbst in die vordere Kammer gelangen kann." Weiter: „Die Ränder erscheinen längere Zeit rot, später oft stark pigmentiert."

Niemals sieht man im Bereiche des weissen Spaltes Reste von abgerissenem Stroma oder Gefässen der Aderhaut, der Spalt ist entweder gerad- oder bogenlinig oder auch zackig, aber immer ganz scharf, gegen die Umgebung abgegrenzt. Die Netzhautgefässe ziehen ungehindert über denselben weg. Niemals sieht man mit dem Spiegel Netzhautabhebung oder Netzhautriss den „typischen Aderhautriss" komplizieren. (Die Beteiligung der Netzhaut an der Zerreissung wird von den meisten Autoren gänzlich in Abrede gestellt, von einzelnen (Wecker) wird eine Mitzerreissung des Pigmentepithels und der Stäbchenzapfenschicht angenommen. Es müsste also das im Glaskörper etwa vorfindliche Blut von anderen gleichzeitigen Verletzungen von Gefässen herrühren, wozu bei Kontusionen Gelegenheit genug gegeben ist.) Sicher ist, dass solche grössere Blutergüsse nicht die Regel bei sogen. „Aderhautrissen" sind.

Auch die Farbe der „Aderhautrisse" stimmt nicht zu der

Annahme eines wirklichen Defektes der Chorioidea innerhalb des Spaltes. Dieselbe wird von den Autoren verschieden angegeben. Meist als „gelblichweiss", „hellweiss", „nicht reinweiss", „gelblichrötlich", von v. Graefe als „rotbraun". Wird jedoch die Sklera tatsächlich ophthalmoskopisch sichtbar, z. B. manchmal an der Papille als Sichel, oder in angeborenen Colobomen der Chorioidea etc., so erscheint sie immer gleichmässig leuchtend weiss.

Wenn man auch mit v. Wecker annehmen wollte, dass nicht die ganze Aderhautdicke, sondern etwa nur die Choriokapillaris einreisst, so könnte dann vielleicht die Blutung weniger profus sein, doch könnte man dann erst recht nicht das Weiss der Sklera sehen, vielmehr müsste dann im Rissspalte das stark pigmentierte Chorioidealstroma sichtbar werden, da ja in den mittleren und tiefen Schichten der Aderhaut das Pigment hauptsächlich lagert.

Wenn wir also nach dem eben Gesagten allen Grund haben, daran zu zweifeln, dass der helle Streifen im Augenhintergrunde der im klaffenden Aderhautrisse blossliegenden Sklera entspricht — wodurch könnte derselbe sonst bedingt sein?

Das gleichmässige normale Fundusrot wird der Hauptsache nach gebildet durch Reflexion des Lichtes von dem in den übereinandergelagerten Gefässgeflechten der Chorioidea angesammelten Blute und von dem, teils in den verzweigten Stromazellen der Aderhaut selbst, hauptsächlich aber von dem in der Pigmentepithellage der Netzhaut befindlichen Pigmente. Der Grad dieses Pigmentgehaltes bestimmt die verschiedenen Nuancen des Rot. Das Pigmentepithel erzeugt eine ungemein feine „Körnung" und ist, bei blonden Individuen, manchmal direkt als feinste gleichmässige Fleckung sichtbar. Gleichfalls von dem Pigmentgehalte abhängig ist das Quantum der Beimengung der weissen Valenz, welche durch das von der Sklera her reflektierte Licht erfolgt.

Die übrigen auskleidenden Membranen — Netzhaut und Glasmembran der Chorioidea — spielen beim Zustandekommen der Farbe des Augengrundes eine untergeordnete Rolle — solange sie sich in der normalen gegenseitigen Lage befinden, ihre Kontinuität nicht verletzt und ihre Beschaffenheit normal ist.

Die so gut wie vollkommen diaphane Netzhaut bewirkt wohl nur eine leichte Dämpfung des Rot, und wird bei brünetten Individuen in der Umgebung der Papille sichtbar. Abhebung der Netzhaut, sowie jeder anderen der auskleidenden Lagen, ist verbunden — wenn wir von Blutergüssen und Tumoren absehen — mit Ansammlung von mehr oder minder durchsichtigem Transsudat in dem entstandenen leeren Raum und hat zur unmittelbaren Folge, dass an der betroffenen Partie das normale Fundusrot ausfällt und an seine Stelle tritt eine verschiedene Färbung, die gegeben ist, teils durch

die Refraktionsänderung dieser Partie (und die geänderten Reflexionsverhältnisse), teils aber auch durch die Eigenfarbe der abgehobenen Partie. Diese wird natürlich verschieden sein und hauptsächlich abhängig davon, welche Lagen in die Abhebung inbegriffen sind. (Nuancen hängen auch vom Grade der Abhebung ab.) So erscheint die Abhebung der Netzhaut allein bläulichgrau (im auffallenden und durchfallenden Lichte), da das Pigmentepithel in der Regel auf der Chorioidea sitzen bleibt. Ist die Aderhaut und Netzhaut abgehoben, so erscheinen die Buckel im auffallenden Lichte in verschiedenen Nuancen von gelb und braun, mit dem Spiegel dunkel, ja schwarz, auf der Kuppe, und zeigt einen rötlichen Schimmer an der Basis. (Fuchs.) Die Netzhaut liegt der abgelösten Aderhaut immer glatt an. Während bei Netzhautabhebung die Gefässe dieser Membran sichtbar bleiben, wenn auch in der Farbe verändert, sieht man bei der Aderhautablösung die Gefässe niemals. Nur bei sehr wenig pigmentierten Individuen sind die Gefässe der abgelösten Aderhaut sichtbar. (Liebreich.)

Sehr wohl bekannte ophthalmoskopische Bilder sind auch die Kontinuitätstrennungen resp. Defekte der Netzhaut und des Pigmentepithels. Erstere sind meist gefolgt von mehr oder minder ausgedehnter Ablösung der Netzhautrissränder. Diese erscheinen dann in der Regel in verschiedenen Abstufungen grau bis grauweiss. Im Spalte selbst tritt uns dann das Fundusrot um so leuchtender entgegen.

Defekte des Pigmentepithels bei sonst intakten inneren Membranen, manifestieren sich durch das Sichtbarwerden der Aderhaut resp. deren pigmentierter Intervaskularräume. Diese treten dann in der ganzen Ausdehnung des Pigmentepitheldefektes scharf hervor. (Siehe unser Fall VI.)

Das ophthalmoskopische Bild der pathologischen Veränderungen der Glasmembran ist hingegen, wie mir scheint, noch nicht genügend gewürdigt. In der vorliegenden Frage ist es aber berufen, eine wichtige Rolle zu spielen.

Nach den neueren anatomischen Untersuchungen von Sattler und Smirnow ist die Histologie der Glashaut in kurzen Zügen folgende: Zunächst unter dem Pigmentepithel liegt die Bruchsche Membran, diese zeigt nach Smirnow einen feinen faserigen Bau, die Dichte des Fasergeflechtes nimmt von innen nach aussen ab. Dieser schliesst sich eng an das Stratum elasticum supracapillare (Smirnow), ein feines und dichtes Netzwerk von elastischen Fasern, das zwischen der Bruchschen Membran und der Chriokapillaris gelegen ist. Dieses Netz steht in Verbindung mit dem subkapillaren elastischen Netzwerk Sattlers durch zahlreiche feine Bündelchen elastischer Fasern, welche zwischen den Kapillaren durchziehen.

Es mussten uns nun im höchsten Grade die anatomischen Befunde von Defekten der Glashaut interessieren, welche

Salzmann an 6 Bulbis fand und in der Heidelberger Ophthalmologen Versammlung 1901 mitteilte.[42]) In allen diesen Bulbis handelt es sich um hintere Skleralektasien, die dreimal bei hochgradiger Myopie, in den anderen Fällen als Folge von Drucksteigerung aus verschiedenen Gründen entstanden waren.

Dass die Glashaut bei destruierenden Prozessen der Chorioidea, bes. Chorioiditiden, defekt werden kann, war bekannt. Neu hingegen ist S.'s Feststellung, dass es Defekte der Glashaut ohne begleitende Entzündungserscheinungen gibt, auf mechanischem Wege entstandene Dehiszenzen. Hiermit ist wohl der anatomische Nachweis dafür erbracht, dass die von sonst normalen Schichten umgebene Glashaut isoliert zerreissen kann; allerdings handelte es sich hierbei zunächst um spontane Zerreissung infolge von Dehnung durch intraokulare Drucksteigerung.

Es frägt sich nun, kann die Glashaut in dieser Weise auch durch eine Kontusion des Augapfels zerreissen? Es liegt nichts vor, was ausschliessen würde, dass der Mechanismus, welcher seit Arlt für die „Aderhautruptur" angenommen wird auch für die Glashaut Geltung haben könne. Ist der von Arlt supponierte Mechanismus zutreffend, so entsteht die traumatische Aderhautruptur gleichfalls durch Dehnung, die allerdings hier plötzlich erfolgt und nur von der Partie zwischen Aequator und hinteren Pole getragen wird. Senkrecht auf die Richtung des Zuges, also konzentrisch mit der Papille, muss dann die Aderhaut reissen. Man sollte nun glauben, dass die gleichmässig strukturierte und histologisch einheitliche Glasmembran unter gleichen Bedingungen viel eher einreissen müsste, als die Aderhaut mit ihrem komplizierten histologischen Bau und ihrem schwammigen Gefüge aus lockeren verzweigten Zellen und dem reichen Geflecht von Gefässen verschiedenster Dicke.

Salzmann fand, dass die Lücken der Glashaut im grossen ganzen Spaltenform besitzen. In ihrer Anordnung zeigen die Spalten „eine unverkennbare Neigung, sich konzentrisch zum Papillenrande zu orientieren. Ein anderer Teil von Spalten macht den Eindruck von Einrissen des Glashautrandes. Es braucht nicht viel Phantasie, um die Aehnlichkeit der ersteren mit dem traumatischen Rupturen der Chorioidea, die der letzteren mit den traumatischen Einsrissen des Pupillarrandes zu erkennen."

Diese Befunde S.'s verleihen, durch die frappante Analogie, unserer Annahme vom Mechanismus traumatischer Glashautrupturen eine anatomische Unterlage.

Kehren wir nun zu dem typischen Augenspiegelbilde der sogen. „Aderhautruptur" zurück. Die charakteristischen ophthalmoskopischen Symptome sind die mehr oder weniger

[42]) Ausführlich publiziert l. c.

hellgelbweisse Sichel oder Streifen, der eingefasst ist von einem bei frischer „Ruptur" hellroten Saume. Bei alten „Rissen" tritt an Stelle des letzteren ein mehr oder weniger reicher Pigmentsaum. Die Sichel kann nicht die Sklera sein, wie wir oben auseinandergesetzt haben. Selbstverständlich ist es auch nicht etwa die Aderhaut selbst, auch nicht vielleicht die etwa narbig degenerierte Aderhaut, da man das Bild auch bei ganz frischen „Rupturen" findet. Die Netzhaut resp. ihre Gefässe sind über dem Streifen immer unverändert sichtbar.

Es muss also durch die Kontusion etwas entstanden sein, was unbedingt zwischen Aderhaut und Netzhaut seinen Sitz haben und zweierlei bewirken muss: 1. Schwinden des Pigmentepithels resp. seines Pigmentes, so dass es an dieser Stelle dem Ophthalmoskopiker unsichtbar wird; 2. Gleichzeitig Unsichtbarwerden der Aderhaut. Zwischen Aderhaut und Netzhaut ist ausser dem Pigmentepithel nur noch die Glashaut gelegen. Beide eben erwähnten Erscheinungen können nun meines Erachtens sehr wohl der ophthalmoskopische Ausdruck sein von gleichzeitiger traumatischer Schädigung der Glasmembran und der ihr unmittelbar aufsitzenden Pigmentepithellage. Solche können sein Dehiszenzen, Risse, Faltungen, Abhebungen und Kombinationen solcher.

Soll das typische Bild des „Aderhautrisses" entstehen, so muss die Pigmentepithelschichte mitreissen und durch Auseinanderweichen den Platz schaffen, innerhalb dessen die Unterlage sichtbar wird. Dieses wird bewirkt zum geringeren Teile durch die Spannung, die in der normal ausgespannten Pigmentepithellage herrschen muss, zum grösseren Teile durch die in die Kontinuitätstrennung der Pigmentepithellage sich vordrängende offenbar durch Transsudat abgehobene Glashaut. (Da es sich um äusserst dünne Gewebelagen handelt, können die Niveaudifferenzen minimal sein.) Reisst nämlich gleichzeitig mit der Pigmentepithelschichte — wie wir supponieren — die Glashaut ein, so entstehen in der Umgebung des Defektes gewöhnlich (Salzmanns Fall 2) Falten derselben und es sammelt sich offenbar hinter denselben (wie bei anderen Abhebungen) Transsudat an, wodurch eine an den Glashautdefekt anschliessende mehr oder minder ausgedehnte Abhebung dieser Membran entsteht (etwa so wie sie bei Salzmann l. c. Fig. 13 abgebildet ist). Diese ist es nun, welche die Farbe des durch Diastase der Rissränder im Pigmentepithel entstandenen Spaltes bestimmt. Die aus dem Zusammenhange losgelöste Partie der Glashaut ist leicht vorgewölbt, an ihrer Oberfläche unregelmässig gefältelt, erfährt überdies gewiss eine Umordnung (Unregelmässigwerden) ihres histologischen Fasergefüges. Aus allen diesen Gründen — wozu noch die Ansammlung von auch nicht ganz durchsichtigem Transsudate dahinter kommt — muss einerseits das nunmehr bis zu dieser Stelle ungehindert gelangende Licht von der Oberfläche dieser Partie unregelmässig

reflektiert, zerstreut werden, so dass ein grosser Teil gar nicht zur Chorioidea gelangt. Andererseits wird von dem die Chorioidea erreichenden und von dieser Membran reflektiertem Reste des Lichtes ein Teil durch totale Reflexion an der Rückkehr verhindert, ein anderer Teil unregelmässig gebrochen. Die Folge davon ist die Unmöglichkeit an der Stelle etwas von den Chorioidealgefässen deutlich zu sehen, und gleichzeitig das Verschwinden des normalen Fundusrot an dieser Stelle. Damit erklärt sich auch die in den Angaben sehr wechselnde Bezeichnung der Farbe des „Spaltes" von hellweiss, gelblichweiss bis gelblichrötlich. Das hängt eben von der Menge des von der Chorioidea trotz der ungünstigen Verhältnisse durch die veränderte Glashaut zurückgelangenden Lichtes ab. Kehrt kein Licht wieder, so wird die Glashaut eben nur im auffallenden Lichte mehr oder weniger weiss sichtbar. (Aehnlich wie z. B. bei Staaroperierten die ganz normale an sich durchsichtige Linsenkapsel durch Fältelung sichtbar und aus demselben Grunde zu einem wesentlichen Sehhindernisse werden kann.) Andernfalls mengt sich eine wechselnde Spur Gelblichrot dem Weiss bei.

Auch das andere charakteristische Symptom erfordert eine andere Deutung. Die Ränder des „Aderhautrisses" erscheinen immer hellrot gesäumt. Diese Erscheinung wird von allen Autoren beschrieben (s. auch Oeller: Tafel XIX D), von einzelnen (Wecker), wenn ich recht verstehe, direkt als Imbibition der Rissränder der Aderhaut mit ergossenem Blute aufgefasst. Letzteres ist es nun nicht. Vielmehr glauben wir schon deshalb es hier mit traumatischen Veränderungen des Pigmentepithels zu tun zu haben, weil nach übereinstimmenden Angaben diese anfangs hellroten Säume später durch einen Pigmentsaum ersetzt werden, welcher in weiterem Verlaufe sich verbreiternd, auch den weissen Spalt mehr oder weniger weit überdeckt. Dieses intensive Karminrot schliesst sich der Kontur des Risses eng an, sticht von dem gelblichen oder bräunlichen Rot des Fundus ab und verliert sich in das letztere auf der anderen Seite allmählich. Es entsprechen offenbar diese Säume den eigentlichen Dehiszenzen der Glashaut, über denen eine Zusammenhangslockerung des Pigmentepithels, vielleicht auch verbunden mit einer minimalen Ablösung von der Unterlage, vorhanden ist.

Salzmann[43]) beschreibt offene Glashautlücken, bedeckt von nahezu normalem Epithel, nur in der Umgebung sind die Epithelzellen etwas vergrössert, bemerkt aber hierzu, dass dieses normale Aussehen des Pigmentepithels eine Ausnahme darstellt und als Produkt der Regeneration zu deuten ist, da es nicht gut denkbar sei, dass sich in der Glashaut ein Defekt bildet, ohne unmittelbar das Pigmentepithel in Mitleidenschaft zu zie-

[43]) Graefes Arch. Bd. 54, 2. Heft, S. 383 und Fig. 9 dortselbst.

hen. Er fand über den Glashautlücken oft die Epithelzellen vergrössert, unregelmässig; der Pigmentgehalt wechselnd, namentlich an den am stärksten vergrösserten Zellen ist er vermindert, auch die minder vergrösserten Zellen sind abgeblasst; im ganzen überwiegen die blassen Zellen. S. meint, dass die Glashautlücken ophthalmoskopisch nicht nachweisbar seien, erst wenn das geschädigte Pigmentepithel über die einfache Regeneration hinausgehe und in Wucherung gerate, werden die schwarzen Flecke sichtbar. S. erwähnt selbst, dass er die Fälle, auf die sich seine anatomische Beschreibung bezieht, in vivo nicht gespiegelt habe. Nun, glaube ich, wäre es doch denkbar, dass der ophthalmoskopische Ausdruck jener Dehiszenzen der Glashaut, eben in der Aenderung der Nuance des Fundusrot an diesen Stellen zu suchen ist, bedingt durch die relative Pigmentverarmung, vielleicht auch Zusammenhangslockerung des Pigmentepithels. Je pigmentärmer das Epithel, desto mehr von dem aus der Tiefe reflektierten roten Lichte lässt es durch, und desto weniger von dem Braun seines Pigmentes mengt sich bei, um so heller rot müssen diese Stellen im Vergleich zu der normal pigmenthaltigen Umgebung erscheinen.

Ich konnte kürzlich in einem Falle von sehr maligner Kurzsichtigkeit bei einem 13 jähr. Knaben, dessen Myopie in den drei Jahren der Beobachtung von 17 auf 25 Dioptrien gestiegen war, zwei spindel- oder eiförmige, ziemlich scharf begrenzte karminrote Flecke in der Nähe der Papille oben aussen und einen dritten annähernd runden, fast papillengrossen oberhalb der Macula gleichzeitig entstehen sehen, welche durch ihr helles Rot von dem sonst dunkelgelbroten normalen Fundusrot deutlich abstachen. Nach drei Wochen sah ich in allen drei Flecken bereits reichlich, feinkörniges schwarzes Pigment ziemlich gleichmässig verteilt aufschiessen. Nach weiteren vier Wochen schwanden die Flecke gänzlich, an ihrer Stelle sah man leichte Abblassung des Fundus und nicht sehr dichte Pigmentierung.

Dass es sich hier nicht etwa um Blutaustritte handelt, dagegen spricht Ausschen der Flecke und der Verlauf. Mit Netzhautblutungen ist eine Verwechslung ausgeschlossen, aber auch Aderhautblutungen konnten es nicht sein. Diese sind gewöhnlich dunkelrot im Zentrum, an den Rändern viel heller, sind nie scharf linienförmig begrenzt, zeigen vielmehr an den Grenzen deutliche abgerundete Ausläufer. Die fraglichen Flecke waren hellrot, gleichmässig gefärbt, scharf begrenzt. Eine Blutung verkleinert sich beim Schwinden konzentrisch, oder zerfällt auch dabei, hinterlässt kein oder nur sehr spärliches Pigment, und das wird erst sichtbar, wenn das Blut resorbiert wird. Hier war die Form und Grösse der Flecke immer unverändert, solange der Fleck sichtbar ist, und in dem roten Flecke sah man das körnige Pigment auftreten und sich dann weiter noch vermehren. Es handelte sich hier

also offenbar um die klinische Beobachtung jener von Salzmann gefundenen Dehiszenzen und Lücken der Glashaut, über denen und in deren Umgebung das Pigmentepithel im Zusammenhange gelockert und sonst noch geschädigt, zunächst mit Degeneration der geschädigten Epithelien (Depigmentierung, Auswanderung von Pigmentkörpern), später mit Regenerationsvorgängen, mehr oder weniger starker Wucherung derselben, antwortet. Wir haben bereits, besonders bei unserem Falle VII (Tafel II, Fig. 1) darauf hingewiesen, dass der Pigmentierung des Fundus infolge traumatischer Schädigung des Epithels stets eine Aenderung (Aufhellung) des Fundusrot an den später pigmentierten Stellen vorausgeht.

Fassen wir zusammen, so müssen wir sagen:

Jene bogenförmigen, hellen Streifen, welche im hinteren Abschnitte des Fundus einem grösseren oder geringeren Teile des Papillenumfanges parallel verlaufen und gemeinhin als Aderhautrupturen diagnostiziert werden, sind Risse der Pigmentepithellage, welche durch die gleichzeitig gesprungene und abgehobene Glashaut klaffend erhalten werden.

Der weisse Streifen ist nicht die sichtbar gewordene Sklera. Vielmehr erscheint in demselben die abgehobene Glashaut selbst im auffallenden Lichte und verhindert gleichzeitig durch Reflexion und unregelmässige Brechung des Lichtes das Sichtbarwerden der Aderhaut.

Die hellrote Umsäumung im Beginne entspricht dem über der eigentlichen Glashautdehiszenz in seinem Zusammenhange gelockerten, verschobenen und vielleicht auch leicht abgehobenen oder auch sonst mikroskopisch veränderten Pigmentepithel.

Die an den hellroten Partien auftretende Pigmentierung ist anfangs Ausdruck des Unterganges des geschädigten Pigmentepithels, dem später Reparations(Wucherungs-)vorgänge folgen und zur Bildung selbst grösserer Pigmentlager auf der abgehobenen Glashaut (auf dem weissen Streifen) folgen.

Es ist nur natürlich, dass sich Abweichungen von diesem typischen Verletzungsbilde nach der einen oder anderen Richtung finden können. Es kann rudimentär bleiben. Hierher gehört unser Fall VIII (Fig. 9). Das dort geschilderte Gebilde deckt sich im Aussehen mit einer typischen Aderhautruptur, nur die Weissfärbung fehlt. Es fehlt hier entweder der zur Entstehung des Bildes der typischen „Aderhautruptur" erforderliche zweite Faktor, die Mitzerreissung und Abhebung der Glashaut; oder es kann die Glashaut mitgerissen sein, aber die Abhebung derselben wurde (in unserem speziellen

Falle vielleicht durch die zwischen Pigmentepithel und Netzhaut befindliche Transsudatmasse) verhindert. Aehnliche unvollständige Rupturen stellen jene Streifen dar, die Oeller auf Tafel D. XX in der Peripherie des Fundus temporal abbildet.

Andererseits kann der Glashautriss an irgend einer Stelle tiefer greifen und tatsächlich die Choriokapillaris mittreffen, dann wird sich das Blut durch den Glashautspalt nach vorne ergiessen und man wird, was ja selten einmal auch gesehen wird, dem hellen Streifen, der scheinbaren Aderhautruptur, an einer Stelle des Randes einen subretinal oder in der Netzhaut sitzenden Blutklumpen anliegen sehen.

Im Falle VII entstanden in dem papillo-makularen Gebiete vielfache isolierte Fissuren der Pigmentepithelschichte. In der Makulargegend selbst hingegen kombinierte sich diese Zertrümmerung der Pigmentepithelschichte mit einem System von Glashautrissen, so dass hier die Abhebung nicht einen Streifen, sondern eine unregelmässige Figur darstellt.

Es kann und soll nicht bestritten werden, dass auch wirkliche Zerreissungen der Aderhaut selbst durch Kontusion erzeugt werden können und auch tatsächlich vorkommen. Die in Rede stehenden hellen Streifen aber sind es nicht, da diese, wie wir auseinandergesetzt haben, alle jene schweren Folgen vermissen lassen, welche eine faktische Zerreissung der Aderhaut hervorrufen müsste. Eine sichere Grundlage könnte unsere Ansicht über die Entstehung jener scheinbaren Aderhautruptur erst dadurch erlangen, wenn ein solcher typischer Fall einmal anatomisch untersucht würde. Das ist bisher nicht geschehen. Nur zwei Autoren kamen bisher in die Lage ein Auge mit einer Aderhautruptur anatomisch zu untersuchen. Keiner der beiden Fälle bot das typische hier in Frage kommende Bild. In beiden handelte es sich um wirkliche Aderhautzerreissungen. Ammon[44]) untersuchte das Auge eines Selbstmörders durch Gaumenschuss vier Stunden nach dem Tode. Am Leichenauge wurde mit dem Spiegel bloss circumskripte „Netzhautablösung" diagnostiziert und dann an derselben Stelle, bei grob anatomischer Untersuchung, bei intakter Netzhaut und Sklera ein keilförmiger Einriss von einigen Linien Grösse konstatiert. Blutungen fehlten bei dem auch sonst (im vorderen Abschnitte) schwer verletzten Auge überhaupt, weil der Tod momentan eintrat. Ginsbergs[45]) Fall war ein vor 11 Jahren durch Steinwurf verletztes Auge. Die Spiegeluntersuchung mangelhaft, erschwert durch ein Staphyloma corneae. Grosser, fast rechteckiger 3 P.D. langer, weisser Herd an der Papille mit Pigmentsaum. Anatomisch entsprach dem Herde ein mächtiges Lager schwieligen Bindegewebes ohne Gefässe, durch die ganze Dicke der Aderhaut durch-

[44]) Graefes Arch. Bd. I., Abt. 2, S. 119.
[45]) Dasselbe. Bd. 44. Abt. 1, S. 26.

gehend, am Rande zahlreiche durch Pigment erfüllte Gänge aufweisend. Netzhaut mit der Schwiele verwachsen und hochgradig atrophisch.

Diese beiden Untersuchungen haben auf jene typischen hellen Streifen, von denen hier die Rede ist, gar keinen Bezug. Hingegen finden wir z. B. bei Schmidt-Rimpler (Lehrb. d. A., Aufl. VII, S. 309) die Angabe, er habe ebenso wie Hersing ophthalmoskopisch das Verschwinden und Verheilen von Aderhautrissen beobachtet. Auch in unserem Falle VIII war nach fünf Jahren von dem (allerdings rudimentären) „Aderhautrisse" nichts zu finden. Auch das ist mit der Annahme eines Glashautrisses wohl vereinbarlich. Hat ja Salzmann auch die Heilung von Glashautlücken durch Regeneration des Pigmentepithels und Bildung einer Cuticula als Ersatz der Glashaut beobachtet; „eine nennenswerte Menge von Narbengewebe" hat er dabei „nicht bilden gesehen". Jedenfalls handelt es sich um Reparationsvorgänge, welche sich selten auf ein so merkwürdig zweckmässiges niedriges Mass beschränken. Ihrer Anwendung auf die gewiss auch sehr selten vorkommende spurlose Heilung von Aderhautrissen steht jedoch nichts im Wege. Keineswegs kann man sich aber vorstellen, dass ein Riss durch die Dicke der Chorioidea selbst ohne Narbenbildung heilen und so ophthalmoskopisch verschwinden könnte.

Einige wichtigere Ergebnisse dieser Untersuchungen, soweit sie die Pathologie des Pigmentepithels beim Menschen betreffen, seien hier noch einmal in einigen Sätzen ausgedrückt:

I. Das Pigmentepithel der Netzhaut wird, wie jedes andere Epithel, von seiner Basis her, also hier von der Choriokapillaris, welcher es unmittelber aufsitzt, ernährt. Das Neuroepithel erhält seine Nahrung aus derselben Quelle, also nicht von seiner Basis her, zeigt demnach bezüglich seiner Ernährung ein dem Pigmentepithel und allen anderen Epithelien entgegengesetztes Verhalten.

II. Jede Zirkulationsstörung in der Choriokapillaris hat Ernährungsstörung des Pigmentepithels, Degeneration desselben und alle Konsequenzen dieser zur Folge.

Die Folgen dieser Zirkulationsstörung gestalten sich verschieden, je nachdem dieselbe plötzlich eintritt und vollständig ist, oder ob es sich um eine blosse Abnahme der Blutzufuhr handelt, welche sich allmählich steigert und endlich zum Versiegen des Zuflusses führt.

1. Im ersteren Falle degeneriert das dem von der Zirkulation ausgeschlossenen Aderhautgefässbezirke aufsitzende Pigmentepithel vollständig. Die Degeneration ergreift rapid und nacheinander auch alle übrigen Schichten der Netzhaut, nach innen zu an Intensität abnehmend, bis zur Nervenfaserschicht. Die Derivate der untergegangenen Pigmentepithelzellen dringen in

die Maschen des groben Netzwerkes der degenerierten Netzhaut und verbreiten sich, in den gefässhaltigen Schichten angelangt, entlang der Gefässe. Diese selbst bleiben normal. Es entsteht das Bild der akuten Pigmentdegeneration der Netzhaut. Das Paradigma einer solchen ist von Wagenmann mittelst Durchschneidung der hinteren Ciliararterien beim Kaninchen experimentell erzeugt. Hier ist nun zuerst der anatomische Nachweis erbracht, dass die Abreissung dieser Gefässe beim Menschen das analoge pathologisch-histologische Bild der Netzhaut zur Folge hat.

2. Im zweiten Falle, der langsam zunehmenden Behinderung der Blutzufuhr, tritt gleichfalls zunächst Degeneration der Pigmentepithelzellen ein. Die langdauernde Unterernährung hat eine ebenso langsam sich entwickelnde Degeneration der Zellen zur Folge. Das Pigmentepithel ist bereits zu einer Zeit untergegangen resp. depigmentiert, bevor die Zirkulations- resp. Ernährungsstörung einen höheren Grad von Schwund auch der äusseren Netzhautschichten bewirkt haben konnte. Das Pigment der abgestorbenen Zellen wird fortgeschafft, da die Bedingungen zum Eindringen desselben in die Zellen, d. h. erheblicher Schwund derselben, noch nicht gegeben sind. Ein Beispiel dieser Vorgänge ist die senile Aderhautgefässsklerose. Die Folgen derselben äussern sich in der Netzhaut vornehmlich durch Schwund des Epithelpigmentes. Nur sehr spärliche Reste davon treten in die Netzhaut selbst ein.

III. Zirkulationsstörung in den Zentral- resp. Netzhautgefässen ist im allgemeinen ohne Einfluss auf den normalen Bestand des Pigmentepithels (z. B. Embolie der Zentralarterie).

Bei plötzlich eintretender, dauernd bleibender und vollständiger Blutleere in einem Netzhautgefässe kann sich jedoch die Degeneration über die gefässhaltigen Schichten der Retina hinaus auf den ganzen Netzhautquerschnitt, das Pigmentepithel inbegriffen, erstrecken. Ein Beispiel hierfür ist die teilweise Pigmententartung infolge Durchschneidung eines Gefässes in der Netzhaut selbst durch einen Fremdkörper (Fälle IV und V).

IV. Für die typische sogen. „Retinitis pigmentosa", d. h. die exquisit chronische Pigmentdegeneration der Netzhaut beim Menschen, ist der von Wagemann geforderte konstante Nachweis der Zirkulationsstörung resp. Gefässwanderkrankung in der Aderhaut durch alle bisherigen Untersuchungen typischer solcher Fälle sichergestellt. Dieser allein reicht jedoch zur Begründung der Pathogenese der Retinitis pigmentosa durchaus nicht hin, und zwar aus den oben sub 2 angeführten Gründen; da es sich auch hier um eine ungemein chronisch wachsende Behinderung der Blutzufuhr handelt. Damit die zur Ent-

wickelung der typischen Pigmententartung neben der Degeneration des Pigmentepithels erforderliche durchgreifende Atrophie der Netzhaut entstehen könne, ist hier die Annahme einer gleichzeitigen ähnlichen Erkrankung der Gefässe der Netzhaut selbst erforderlich. Diese findet sich auch tatsächlich nach den bisherigen anatomischen Befunden sowohl, als auch ophthalmoskopisch konstant vor.

Damit das typische Bild der „Retinitis pigmentosa" entstehe, muss diese Erkrankung der Gefässe in beiden Membranen parallel gehen. Störungen dieses Parallelismus, exzessive Ausbildung des einen oder anderen Faktors, Fehlen oder zu geringe Ausbildung eines der beiden verhindern die typische Entfaltung des Krankheitsbildes und sind als „anomale Formen" bekannt.

Alle bisherigen Untersucher typischer Retinitis pigmentosa fanden auch an der Zentralarterie des Optikus ähnliche Veränderungen wie an den Gefässen der Netzhaut und Aderhaut. Ob nicht auch die Arteria ophthalmica ähnlich erkrankt ist, oder ob die Veränderung am Gefässbaume nicht noch weiter hinauf verfolgt werden könnte, ist bisher nicht erwogen, auch nicht untersucht worden.

V. Solche Erwägungen scheinen nach einem höheren Gesichtspunkte hinzuweisen, von dem aus sich mit einiger Wahrscheinlichkeit folgende Hypothese bezüglich der bisher noch sehr dunklen Aetiologie dieser Erkrankung aufstellen liesse. Es handle sich bei den Individuen mit typischer Retinitis pigmentosa um eine allgemeine Gefässwanderkrankung, zu welcher die Disposition, wahrscheinlich ererbt wird und welche bei besagten Individuen meist neben Lokalisationen in anderen Gefässgebieten manchmal, auch vielleicht ausschliesslich, die Arteria ophthalmica ergreift. Welcher Art diese Gefässerkrankung ist, welche von den Autoren als Sklerose oder hyaline Degeneration der Gefässwände, gelegentlich auch als Perivaskulitis bezeichnet wurde, lässt sich vorläufig nicht bestimmt sagen. Sicher ist nur, dass sie hereditär und familiär auftritt, frühzeitig einsetzt und bei exquisit chronischem Verlaufe Jahrzehnte zu ihrer vollen Entwicklung braucht. Luetische Gefässwanderkrankung und senile Degeneration der Gefässe können gelegentlich bei ähnlicher Lokalisation ein ganz analoges Krankheitsbild erzeugen, welches jedoch immer Abweichungen von der typischen Retinitis pigmentosa zeigt, die hauptsächlich den Beginn, die Entwicklung und den Verlauf der Erkrankung betreffen.

VI. Das Pigmentepithel kann bei ungestörter Aderhautzirkulation auch alteriert werden: Durch Abhebung von der ernährenden Unterlage, durch chemische Einwirkungen und endlich durch direkte traumatische Schädigung. Der in diesen Fällen sich anschliessende

Netzhautschwund erreicht wohl nie den Grad jenes bei plötzlich gestörter Aderhautzirkulation, gibt jedoch hinreichend Gelegenheit zum Eindringen des freigewordenen und wuchernden Pigmentes in die Schichten der Netzhaut.

VII. Die Pigmentepithelschicht kann bei Prellung des Augapfels isoliert zerreissen. Reisst mit derselben gleichzeitig die Glashaut durch, entsteht der sogenannte typische „Aderhautriss", das sind jene bogenförmigen, hellen Streifen, welche im hinteren Abschnitte des Fundus einem grösseren oder geringeren Teile des Papillenumfanges parallel verlaufen und gewöhnlich als „Aderhautrupturen" diagnostiziert werden.

Der weisse Streifen ist nicht, wie bisher allgemein angenommen wird, die in der klaffenden Rissspalte sichtbar gewordene Sklera. Vielmehr erscheint hier die abgehobene Glashaut selbst im auffallenden Lichte und verhindert gleichzeitig durch Reflexion und unregelmässige Brechung des von den tieferen Schichten reflektierten, zurückkehrenden Lichtes das Sichtbarwerden der Aderhaut.

Die hellrote Umsäumung des „Risses" im Beginne entspricht der eigentlichen Glashautdehiszenz, über welcher das Pigmentepithel in seinem Zusammenhange gelockert, verschoben, abgehoben und auch sonst mikroskopisch verändert ist.

Erklärung der Abbildungen auf Tafel 1.

Fig. 1, 2 und 3 stellen Schnitte durch Aderhaut und Netzhaut dar aus der degenerierten lateralen Hälfte des Augapfels bei Fall 1 und zwar:

Fig. 1. Gefässe in der Retina (im Quer- und Schiefschnitt) von Pigment eingescheidet; das Pigment an denselben bis in die innersten Lagen der Netzhaut reichend. Dazwischen mit Blut wohlgefüllte Gefässquerschnitte.

Das Bild der atrophischen Retina. Nur die innere Körnerschichte tritt hervor. Sonst das grobmaschige Netzwerk des Stützgewebes.

Das Pigmentepithel zeigt abwechselnd reiche Einlagerung von Pigmentkörnchen, gleich daneben ist es frei von Pigment, dann folgt (von links nach rechts) eine sehr pigmentarme Partie, endlich eine Abhebung der Pigmentepithellage. (Vergrösserung ca. 200.)

Fig. 2. Eingescheideter Gefässquerschnitt mit perivaskulärem Lymphraum. Links eine Pigmentbrücke durch die ganze Dicke der Netzhaut. Rechts: Fehlen der Lamina vitrea und des Pigmentepithels: dortselbst Anlagerung des Bindegewebslagers der Retina an das der Chorioidea ohne Faseraustausch. Pigmentarmes und -freies Epithel. Chorioidea verdünnt, bloss gröbere Gefässe aufweisend. (Vergrösserung ca. 200.)

Fig. 3. Zahlreiche mikroskopische Abhebungen der Netzhaut und entsprechend diesen welliger Verlauf der Körnerschichte. Pigmentepithel zum Teil in normaler Lage, zum Teil fehlend oder abgehoben, zeigt grosse Verschiedenheit des Pigmentgehaltes. Chorioidea verdünnt. Ihre Kapillarschichte fehlend. (Vergrösserung ca. 80.)

Fig. 4. Bild des Augenhintergrundes von Fall IV. (Erklärung siehe Krankengeschichte auf Seite 47.)

Erklärung der Tafel II.

Fig. 1. S.: Krankengeschichte auf S. 66.

Fig. 2. S.: dieselbe auf S. 67.

Fig. 1.

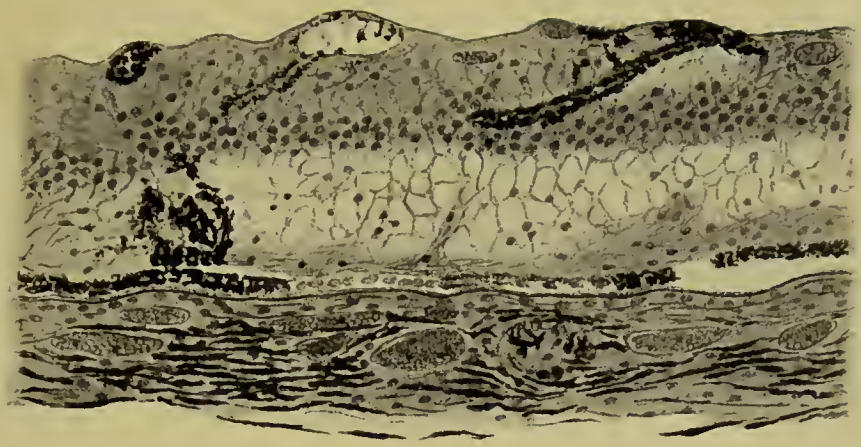

Fig. 2.

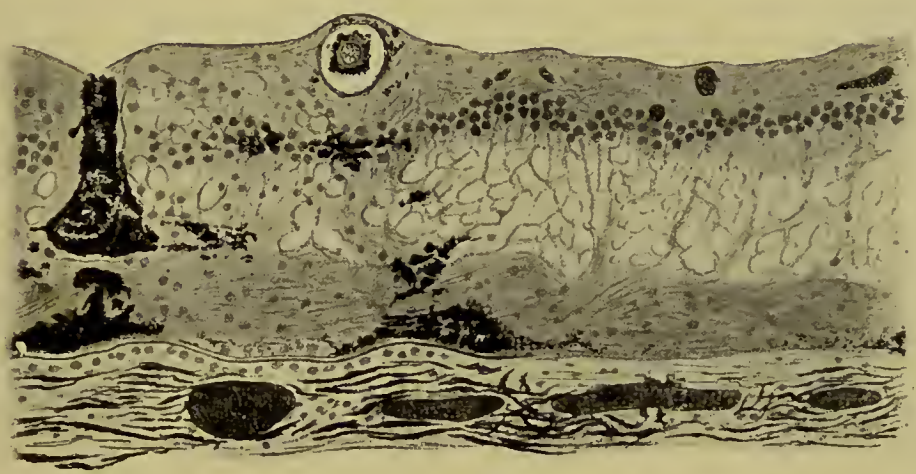

Fig. 3.

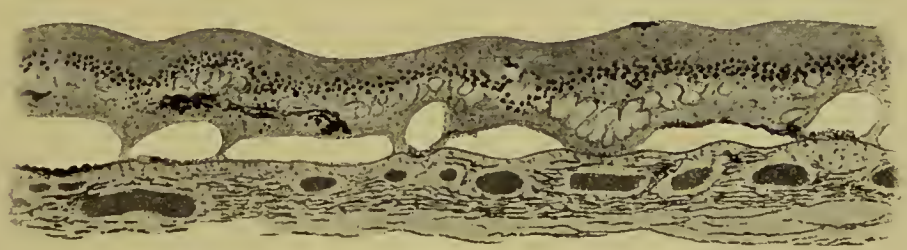

Fig. 4.

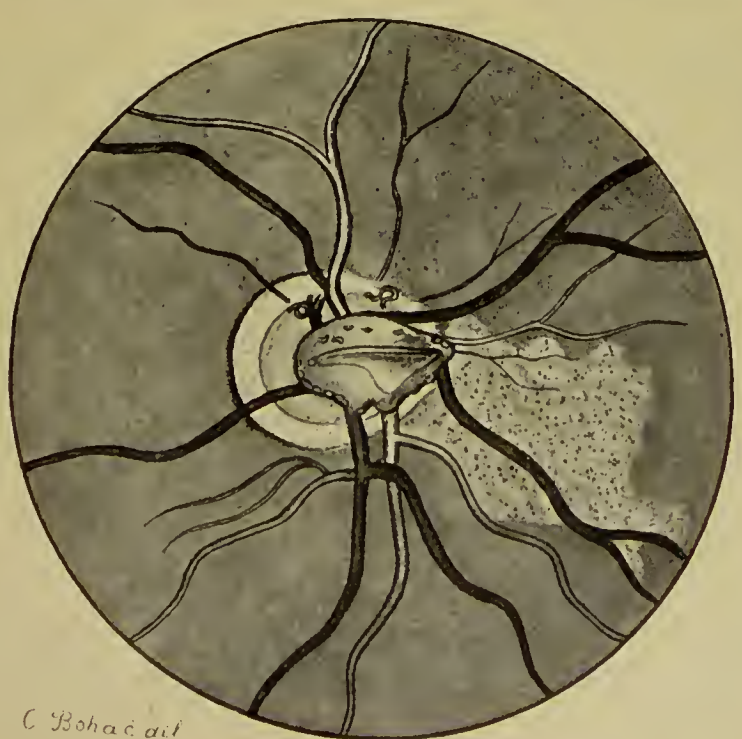

Verlag von S. K...

Fig. 1.

Fig. 2.

Verlag von S. Karger in Berlin NW. 6. L. J. Thomas, Lith. Inst., Berlin S. 53.